Lane Medical Library

Aus dem Gerichtlich-Medizinischen Institut der
Ludwig Maximilians Universität zu München
Direktor: Prof. Dr. Merkel

Kritisch-statistische Übersicht über die Leichenbefunde an den im gerichtlich-medizinischen Institut in München wegen

Kindsmord u. Kindsmordverdacht

sezierten Neugeborenen

Inaugural-Dissertation

zur
Erlangung der Doktorwürde
in der gesamten Medizin der
Hohen Medizinischen Fakultät
der Universität München

vorgelegt von
Liselotte Knipschaar
aus Saarlouis
Medizinalpraktikantin
am Landeskrankenhaus in Homburg (Saargebiet)

München 1931

Buchdruckerei Paul Kanowsky, Köln am Rhein
1932

Aus dem Gerichtlich-Medizinischen Institut der
Ludwig Maximilians Universität zu München
Direktor: Prof. Dr. Merkel

Kritisch-statistische Übersicht über die Leichenbefunde an den im gerichtlich-medizinischen Institut in München wegen

Kindsmord u. Kindsmordverdacht

sezierten Neugeborenen

Inaugural-Dissertation

zur
Erlangung der Doktorwürde
in der gesamten Medizin der
Hohen Medizinischen Fakultät
der Universität München

vorgelegt von
Liselotte Knipschaar
aus Saarlouis
Medizinalpraktikantin
am Landeskrankenhaus in Homburg (Saargebiet)

München 1931

Buchdruckerei Paul Kanowsky, Köln am Rhein
1932

REFERENT: PROFESSOR DR. H. MERKEL

Gedruckt mit Genehmigung
der Medizinischen Fakultät

MEINEN LIEBEN ELTERN GEWIDMET!

Nach unserem z. Zt. geltenden deutschen Strafgesetzbuch wird eine Mutter, die ihr uneheliches Kind in oder gleich nach der Geburt vorsätzlich tötet, wegen Verbrechen des Kindsmords mit Zuchthaus bis zu drei Jahren bestraft, liegen aber mildernde Umstände vor, — was erfahrungsgemäß meist der Fall ist — nur zu Gefängnis bis zu zwei Jahren verurteilt; die Tat wird also wesentlich milder beurteilt, als ein Mord schlechthin.

Der Entwurf zum neuen Strafgesetzbuch urteilt noch milder, indem er auch bei der Tötung des ehelichen Kindes in oder gleich nach der Geburt die mildernden Umstände des Kindsmords gelten läßt und überhaupt nur eine Gefängnisstrafe androht, also das Delikt zum Vergehen stempelt. Jedoch gibt es auch beim Neugeborenen Umstände, die das Delikt der vorsätzlichen Tötung annehmen lassen müssen, falls der Tatbestand einer solchen erwiesen ist. Es ist oft außerordentlich schwer, bei einem Neugeborenen allein aus der Sektion die Todesursache zu bestimmen, da es sich oft um Kinder unbekannter Herkunft handelt. Da andererseits die Angeschuldigten oft unwahre Angaben über den Geburtsverlauf machen, liegt es in der Natur der Sache, daß das endgültige Urteil stets dem Richter überlassen bleiben muß. Dem Arzt bleibt nur die Aufgabe, zu beurteilen, ob das Kind gelebt hat, ferner bejahendenfalls, ob ein Kindsmord oder ein spontanes Absterben in oder bald nach der Geburt vorliegt. Außerdem muß bei der Beurteilung des Kindes der Zustand der Leichen berücksichtigt werden. Diese haben oft Tage oder Wochen, ja sogar Monate versteckt gelegen, bevor sie zur Sektion kommen.

I. Von den 77 Fällen, in denen ein Kindsmord sicher angenommen werden kann, wurden dem Sektionsergebnis und den Erhebungen zufolge 61 Kinder sicher durch Erstickung getötet. Die Beurteilung neugeborener Kinder, ob sie am Erstickungstod gestorben sind,ist deshalb so außerordentlich schwer, weil der Erstickungsbefund minimal, ja pathologisch-anatomisch vollkommen negativ sein kann. Man unterscheidet gewaltsame Erstickung und spontane Erstickung. Letztere kann cerebral bedingt sein durch Lähmung des Atemzentrums, oder pulmonal durch Kindspech oder Fruchtwasseraspiration. Bei gewaltsamer Erstickung ist es möglich, daß das Kind gewaltsam erstickt wurde, ohne daß äußere Spuren hinterlassen wurden z. B. durch Bedecken der Atemöffnungen mit Tüchern, Kissen etc. oder durch vorsichtiges Bedecken mit der Hand. Die Unterscheidung

letzteren von zerebral bedingter Erstickung ist ohne Geburtsanamnese, besonders bei schwachen Kindern, oft unmöglich.

Unser Material bietet uns 33 (24,8%)) Wasserleichen. Von diesen fand man 31 (93,9%) in fließendem Wasser, davon 17 (51,5%) in der Isar, 2 in Wassereimern. Von diesen zeigen 13 einen ausgesprochenen Ertrinkungsbefund. Bei den übrigen 20 ließ sich 9 mal keine sichere Todesursache feststellen, davon 6 mal wegen fortgeschrittener Fäulnis; 11 mal handelte es sich um eine andere Todesursache. Von den 13 Neugeborenen ertranken 6 (= 50%) in fließendem Wasser, 2 in einem mit Wasser gefüllten Eimer, 1 im Kloset nach Ziehung der Spülung, 1 im Fruchtwasser, bei 3 fehlt die nähere Angabe des Gewässers. Nach Ungar ist der Tod Neugeborener im freien Wasser seltener als in Abtrittsgruben und Schmutzwasser, das gleiche gibt Haberda an. Von dessen 24 Fällen starben 22 in Schmutzwasser und nur 2 in fließendem Wasser. Unser Material zeigt einen gegenteiligen Befund. Der Grund dafür mag sein, daß in München die Isar und zahlreiche kleinere Seitenbäche derselben mitten durch die Stadt fließen und von den Müttern leicht erreicht werden können.

Kasuistik der 13 vermutlich ertränkten oder ertrunkenen Neugeborenen.

1. G. S. 24. 7. 1913. Unbekannte weibliche Kindsleiche, 51 cm, 2880 gr, gefunden im Rechen des Elektrischen Werkes Thalkirchen, Lippen geschlossen, Mundschleimhaut blaurot, feucht, im hinteren Rachenraum etwas wässerige Flüssigkeit, ebenso in Kehlkopf und Luftröhre. In den großen Bronchialästen wässeriger Inhalt, der sich bei Druck auf die Lungenlappen stark vermehrt und schaumige dünnflüssige Beschaffenheit zeigt, Lunge gut beatmet und **ungewöhnlich saftreich.** Das reife, lebensfähige Kind hat gelebt und starb den Erstickungstod durch Eintritt von Flüssigkeit in Luftzuführungswege.

2. G. S. 23. 6. 1918. Männliches Kind 51 cm, 3015 gr., soll spontan geboren und von der Mutter, der Margarete Sch., mit dem Kopf nach unten in einen gefüllten Wassereimer gesteckt worden sein. Es ist in einem Zustand hochgradig stinkender Fäulnis, der Körper ist mit Blut und Käseschmiere bedeckt. Beim Umdrehen der Leiche entleert sich aus Mund und Nase wässerige Flüssigkeit, in Mund und Rachenhöhle ist etwas schmierig gelbliche Flüssigkeit, Käseschmiere enthaltend, der gleiche Befund im Kehlkopf; Lunge beatmet, nirgends Blutaustritte. In der **Speiseröhre in Höhe der Bifurkation ein mohnkorngroßes weißliches Gebilde (Käseschmiere),** in der Luftröhre und deren Aesten wenig gelblich-rötlicher Schleim. Ueberall aus dem Lungengewebe entleert sich auf Druck blutiger Schaum. Das reife, lebensfähige Kind hat gelebt und starb infolge

Einatmens flüssiger Substanzen unter Beimengung von Käseschmiere.

3. G. S. 13. 2. 1919. Weibliche Kindsleiche, 43,5 cm, 1650 gr. Die Kindsmutter P. wurde auf ihrem Dienstplatz auf einem Eimer mit Wasser hockend getroffen. Das Kind lag tot, unabgenabelt im Eimer. — Gesicht blau-rot, völlig bedeckt mit Käseschmiere, aus der Nase läuft gelbliche Flüssigkeit. Bei Eröffnung des Schädels und der harten Hirnhaut entleert sich dunkles, flüssiges Blut, das über die ganze Oberfläche des Hirns und Kleinhirns verteilt ist; auch an der Unterfläche des Gehirns flüssiges Blut. Die Zeltplatte zeigt keine Einrisse. In Kehlkopf und Luftröhre etwas fadenziehender, blutiger Schleim. Auf dem Lungenfell beiderseits zahllose nadelstich bis mohnkorngroße Blutungen. Lungen nicht beatmet, auf Druck entleert sich aus den Bronchien etwas grauer Schleim. Das Kind war nicht ganz reif, aber lebensfähig. Als Todesursache konkurrieren hier einmal Ertränkung, die auf Grund der Geburtsgeschichte angenommen werden muß, zumal der Sektionsbefund auch für den Tod durch Erstickung spricht, jedoch kann auch die ausgedehnte Gehirnblutung, die eine gewisse Geburtsschädigung durch Schädelkompression annehmen läßt, zum Tode geführt haben.

4. G. S. 18. 3. 1920. Männliches Neugeborenes, Frühgeburt, 36 cm, gefunden im Nymphenburger Kanal, eingewickelt in etwas durchfeuchtetes Zeitungspapier, am Hals kleinere Hautabschürfungen, in der Nase geblich-grünlicher Schleim, in Mund und Rachenhöhle etwas vermehrter dünnflüssiger, gelblich-rötlicher Schleim bis zum Kehlkopf, Kehlkopfeingang etwas gequollen. An der Vorder- und Hinterfläche des Herzens vereinzelte allerkleinste Blutaustritte, Lungengewebe dunkelrot, stark schaumig durchtränkt, in den Luftröhrenästen schaumiger Inhalt. Linke Lunge sehr stark mit Flüssigkeit durchtränkt. Das Kind war etwa Anfang des 8. Monats und hat gelebt. Ein natürlicher Tod infolge geringer Lungenatmung, bedingt durch mangelhafte Entwicklung, ist möglich. Die stark wässerig durchtränkten Lungen sprachen aber mehr für einen Ertrinkungstod. Möglich wäre auch Erstickung durch Fruchtschleimeinatmung.

5. G. S. 19. 10. 1920. Weibliche Kindsleiche, 49 cm, 3090 gr schwer, wurde bei Freimann aus der Isar gezogen. In der Bauchhöhle flüssiges Blut. Ein 9 mm langer Riß im linken Leberlappen. Einzelne mohnkorngroße Blutaustritte auf der inneren Brustdrüse, auf dem Herzbeutelüberzug und dem Lungenfell. In der Luftröhre blutig-wässerige Flüssigkeit. Das lebensfähige, aber nicht ganz reife Kind hat gelebt, als Todesursache kommt eine Blutung in die freie Bauchhöhle aus einem Leberriß in Frage. Der Befund spricht jedoch nicht gegen die Annahme, daß das lebende Kind ins Wasser geworfen und so ertränkt wurde.

6. G. S. 13. 2. 1922. Weibliches Neugeborenes, gefunden in der

Königinstraße bei der Versuchsstation. Ueber den Kopf und das Gesicht hinweg ist kapuzenförmig ein graues Leinwandstück gelegt, das wie ein Kissenüberzug aussieht und vollkommen zusammengefroren ist, sodaß es einen haubenförmigen Ueberzug bildet, dann einzelne Lagen Zeitungspapier (Münchener Neueste vom 25. 1. 22, Abendblatt) und ein dünner grauschwarzer Tuchrock. Die Wäschestücke sind mit Wasser und feinem Flußsand durchsetzt. An beiden Lungenoberlappen und besonders an den Unterlappen findet sich **interstitielles Emphysem.** In Rachen und Kehlkopf etwas schaumig-rötliche Flüssigkeit, in Luft- und Speiseröhre feinblasiger schaumiger Schleim, Schleimhaut gerötet, **Lunge ödematös,** beatmet. Das fast reife und lebensfähige Kind hat gelebt. Tod durch Ertrinken oder Kälteeinwirkung ist wohl möglich; das interstitielle Emphysem läßt auch an mechanische Erstickung denken.

7. G. S. 22. 2. 1923. Weibliches Kind 50 cm, 2700 gr, gefunden an der Oettingenstraße im Eisbach. Beim Umdrehen entleert sich etwas rötliche Flüssigkeit aus der Mundspalte. Die Saugadern des Halses sind dunkelblau-rot gefüllt, Mund- und Rachenhöhle feucht, an der hinteren Rachenwand zwei nadelstichgroße Quarzkörnchen, in Kehlkopf und Speiseröhre wässerige Flüssigkeit. An der rechten Lunge **interstitielles Emphysem.** Am Herzbeutelüberzug vereinzelte Blutaustritte. **In der Luftröhre** schaumiger Schleim und **geringe mineralische Verunreinigungen.** Die Lungen haben viel schaumigen Abstreifsaft. **Im Magen und Zwölffingerdarm** wässeriger Inhalt und **mineralische Verunreinigungen.** Das reife, lebensfähige Kind hat gelebt und starb vermutlich durch Ertrinken im Wasser. Aber auch hier läßt das interstitielle Emphysem an die Möglichkeit mechanischer Erstickung vor dem Hineinwerfen ins Wasser denken .

8. G. S. 16. 4. 1923. Weibliche unbekannte Kindesleiche, 48 cm, 1050 gr, gefunden im Ablaufkanal des Freibades. Ueber der Drosselgrube zwei kleinere Hautabschürfungen, ebenso links hinter dem Kopfnicker und über dem Schlüsselbein. Augenbindehaut beiderseits feucht, ausgespritzt bis in die kleinsten Verzweigungen. Hinter dem rechten Scheitelhöcker bis zur Pfeilnaht befindet sich ein 2½ cm langer Knochensprung, ein ebensolcher vom Höcker zur rechten Kranznaht, ein dritter, 2 cm langer Sprung zieht vom Höcker zur Mitte der Lambdanaht. Kein größerer Bluterguß, kein freies Blut an Knochen und Gehirn, Mund und Rachen ohne Befund. In Luft- und Speiseröhre etwas schaumiger Schleim. Auch **in der Lunge schaumige Flüssigkeit.** Das Kind, Ende des 9. Monats, war lebensfähig und hat gelebt. Tod durch Ertrinken ist anzunehmen.

9. G. S. 28. 5. 1923. Reifes, unbekanntes, männliches Neugeborenes wurde in einem gut verschnürten Paket, mit Ziegelsteinen beschwert, aus der Isar gezogen. Starke Injektion der Bindehäute. Inkomplette Ten-

toriumrisse beiderseits, geringe intracranielle Blutung, kein Blut in den Hirnkammern, Lungen beatmet, hyperämisch, **großblasiges, interstitielles Emphysem**, Pleuraecchymosen, weißlicher Schaum in Luftröhren und Bronchien, starke Wasserfüllung von Magen und Zwölffingerdarm. Das lebensfähige Kind hat gelebt und starb offenbar durch Ertrinken im Wasser. Da das Kind einige Tage gelebt hat, handelt es sich hier um einen Grenzfall zwischen Kindsmord und Mord.

10. G. S. 16. 2. 1924. Männliche Kindesleiche 52 cm, 2950 gr, wurde bei Freising im Straßengraben gefunden. Die Kindesmutter Sch. gebar am 27. 1. und ließ das Kind bis zum 5. 2. bei einer Hebamme, wo sie es abholte, „um es über Land zu tragen". Sie habe es dann „in ein Gewässer gesteckt, aber gleich wieder herausgeholt". Das Kind sei (angeblich) schon vorher tot gewesen. Dann legte sie es in einen Straßengraben. Es lag Schnee. Zahlreiche Raben hätten sich gezeigt. An der Außenseite des rechten Oberarmes ist ein tiefe scharfrandige Wunde, 3 zu 1,5 cm groß, darunter eine stichartige Verletzung, (Vogelschnäbel?). Keine Blutunterlaufung. Am linken Arm ähnliche Wunden, aber mit unregelmäßig gezähnelten Rändern (Ratten). An den Rändern Anfressungswunden, Nase vollkommen abgefressen, linkes Ohr abgefressen, Unterkiefer und Halsmuskeln zum Teil freigelegt; ein Nabelstrang ist nicht vorhanden. Vereinzelte punktförmige Blutungen auf dem Lungenfell. Am Kehlkopf ein kleines pflanzenartiges Gebilde. Die rechte Lunge zeigt erheblichen Blutgehalt. Nirgends ausgesprochener Milchkot im Darm, nur hellgrüner breiiger Schleim. Das reife, lebensfähige Kind hat eine Reihe von Tagen gelebt. Der Sektionsbefund spricht für Tod durch Erstickung, kein ausgesprochener Ertränkungsbefund. Es ist zu bemerken, daß bei einem so kleinen Kind und in der kalten Jahreszeit der Tod im Wasser zweifellos viel rascher erfolgt als unter anderen Umständen und daß also die typischen Ertrinkungsbefunde nicht vorhanden zu sein brauchen.

11. G. S. 24. 12. 1924. Männliche unbekannte Kindesleiche 46,5 cm, 2250 gr schwer, wurde, in Zeitungspapier vom 11. 12. 24 gewickelt, in einem Abortraum des Mühldorfer Zuges gefunden. In Mund und Rachen feinblasiger Schleim. Lungen beatmet, zahlreiche nadelstichgroße, hellrote Blutaustritte an der inneren Brustdrüse. Im Magen Luft und Schleim, im Dünndarm reichlich wässeriger Inhalt. Das Kind war Ende des 9. Monats, lebensfähig und hat gelebt. Es wurde höchstwahrscheinlich ertränkt, zumal das vollkommene Fehlen von Blut am Körper des sonst nicht gereinigten Kindes auffällt, es ist stark mit Käseschmiere bedeckt. Schon tot wurde es in die Zeitung gewickelt, an der auch kein Blut war.

12. G. S. 28. 12. 1925. Weibliche unbekannte Kindesleiche 56 (!) cm, 3600 gr, gefunden am Muffetwehr, Oberhaut grünlich verfärbt, schon mit

grau-braunem Algenrasen bedeckt, Fußsohlen und Handteller in Ablösung begriffen. Unterhaut-Fettgewebe stark rötlich wässerig durchtränkt. Im Rachenraum dunkelrot-bräunliche flüssige Masse mit kleinen nadelstichgroßen weißlichen Beimengungen (Käseschmiere). Der gleiche Befund in Speiseröhre, Keklkopf und Luftröhre. An den Lungen ausgedehntes interstitielles Emphysem und vermehrter Saftgehalt. In Magen und Dünndarm reichlich wässerige Flüssigkeit und Bestandteile von Käseschmiere. Das reife, lebensfähige Kind hat gelebt und starb durch Ertrinken. Das interstitielle Emphysem spricht für eine Erstickung. Das Kind könnte schon tot ins Wasser geworfen worden sein. Der Tod könnte jedoch auch im Wasser eingetreten sein.

13. G. S. 30. 12. 1929. Männliches Neugeborenes (Frühgeburt) 42 cm, 1610 gr. Die Kindsmutter habe die Schwangerschaft und den Beginn der Geburt angeblich nicht erkannt. Sie habe Leib- und Kreuzschmerzen bekommen, habe erbrochen und sei mehrmals auf den Abort gegangen, wo die Frucht abgegangen sei. Auf ihr Stöhnen kam die Mutter herbei und schnitt die Nabelschnur durch. Das Kind sei aus dem Geschlechtsteile in den Abort gefallen und stak mit dem Kopf voraus in der Röhre des Spülklosetts, dieselbe völlig abschließend. Zur Bergung mußte die Schüssel abmontiert werden. Die Nachgeburt fand man in der Wohnung im Nachtgeschirr. An den zum Teil lufthaltigen Lungen sind kleinste Blutungen, an Vorder- und Rückfläche des Herzens zeigt der Herzbeutelüberzug ebenfalls nadelstichgroße Blutaustritte. Kehlkopfeingang auffallend blaß und wässerig gequollen. Einzelne Blutaustritte auch am Lungenfell. Lungengewebe auffallend feucht und gequollen. Im Magen wenig geronnenes Blut und wässerige Flüssigkeit. Das Kind war etwa Ende des 8. Monats, bei sorgfältiger Behandlung wohl lebensfähig, hat kurze Zeit geatmet, starb wahrscheinlich (fahrlässig oder vorsätzlich?) durch Ertrinken im Wasser im Klosett. Der blutig-schleimige Mageninhalt stammt vermutlich aus den mütterlichen Geschlechtsteilen, die wässerigen Teile möglicherweise aus dem Spülklosett.

Unser Fall 3 soll (vorsätzlich oder fahrlässig?) direkt auf einem mit Wasser gefüllten Eimer geboren worden sein. Der Befund spricht für Erstickung. Ein Leben nach der Geburt war bei der Sektion nicht nachzuweisen, sodaß das Kind sofort, ohne vorher Luft geatmet zu haben, ins Wasser gekommen sein könnte. Einen ähnlichen Fall einer Geburt in den Eimer und Ersticken vor Beginn des Luftatmens beschreibt Skrzeczka, auch Ortloff und Ungar erwähnt einen solchen; als Grund für diese Todesart nimmt er an, die Mutter habe die Beweise dafür, daß das Kind gelebt habe, verwischen wollen. Katz beschreibt einen ähnlichen Fall bei verheimlichter Schwangerschaft: Die Tochter bekam von der ahnungslosen Mutter einen Einlauf und gebar

kurz darauf auf dem Eimer. Haberda erwähnt eine Sturzgeburt auf einem mit heißen Kamillen gefüllten Topf. Unser Fall 4, ein Kind anfangs des 8. Monats, könnte infolge geringer Lungenatmung, bedingt durch mangelhafte Entwicklung, erstickt sein; jedoch die stark wässerig durchtränkten Lungen machen den Ertrinkungstod wahrscheinlicher. Das die Leiche umhüllende Leinentuch und Papier lag zur Zeit der Sektion nicht mehr zur Beurteilung vor. Eine starke Durchblutung der Hülle spräche für Erstickung, ein Fehlen jeder Blutspur für Abnabelung eines schon toten Kindes.

Fall 5 starb vermutlich an Verblutung in die Bauchhöhle aus einem Leberriß, der möglicherweise eine Geburtsschädigung war. Der Sektionsbefund spricht jedoch nicht gegen die Annahme, daß das noch lebende Kind ins Wasser geworfen wurde.

Unser Fall 8 ist kombiniert mit einem sternförmigen Schädelbruch, dessen Entstehung ohne Anamnese nicht feststellbar ist. Es war kein größerer Bluterguß und kein freies Blut nachzuweisen, was doch eine postmortale Entstehung des Bruches wahrscheinlich macht. Im Fall 10 hatte das Kind eine Reihe von Tagen gelebt. Hier handelt es sich also um einen Grenzfall, den man eventuell schon als Mord ansprechen könnte. Fall 11 wurde ertränkt, dann tot in eine Zeitung gewickelt und in den Abort geworfen. Es kommt mitunter vor, daß die Mütter die ertränkten Kinder aus der Flüssigkeit wieder herausholen und anderwärts verbergen. Siehe auch Fall 10. Leberrisse bei Neugeborenen beschreiben u. a. Dittrich, Merner, Lindner, Hulst, Pinkus. Auch fanden sich sonst im gerichtlich-medizinischen Institut bei außergerichtlichen Sektionen Neugeborener vereinzelte Male Leberrisse und subcapsuläre Haematome der Leber.

Ob ein Kindsmord vorliegt, ist in Fall 4 und 5 ohne Anamnese nicht feststellbar. Fall 13 ist die Folge einer Sturzgeburt. Ob diese absichtlich auf dem Abort herbeigeführt wurde oder nicht, entzieht sich unserer Kenntnis. In den übrigen 10 Fällen ist ein Kindsmord sicher anzunehmen.

Als Befunde ergaben sich: 4 mal interstitielles Emphysem, ein insofern auffallender Befund, da er, als Ertränkungsbefund ungewöhnlich, sehr an mechanische Erstickung denken läßt, 6 mal (28,15%) Lungenoedem, 5 mal nadelstich- bis mohnkorngroße Blutaustritte auf dem Lungenfell, 4 mal solche auf dem Herzbeutelüberzug, 3 mal solche auf beiden Organen gleichzeitig, 2 mal an der inneren Brustdrüse.

Ertränkung in Jauche.

Erheblich seltener kommt in unserem Material Ertränkung in Jauche als Todesursache in Frage, dagegen in ländlichen Bezirken naturgemäß häufiger.

14. G. S. 17. 10. 1924. Weibl. Kind der Walburga F., 48 cm, 2740 gr. Es handelt sich um eine Abortgeburt. Die Kindsmutter, die schon einmal unehelich geboren hatte, klagte über Verstopfung und Leibweh. Eine ahnungslose Ordensschwester gab ihr Rizinus und hielt die vor Schmerzen Jammernde, während diese auf dem Abort saß und plötzlich mit einem Schrei das Kind direkt in den Abort gebar. Dieses fiel in die Abortgrube, die tagsdarauf ausgeräumt wurde. Die Leiche ist gut gereinigt und mit einem Leinenjäckchen bekleidet!! (eingeliefert von der Frauenklinik). Die Mundhöhlenschleimhaut ist blaßhellrot. **Hinten am Rachen und auf dem Zungenrücken sind einzelne nadelstichgroße, braunschwärzliche Partikelchen,** auch an der hinteren Rachenwand sind mehrere in rötlichen, feinschaumigen Schleim eingeschlossen, **ebenfalls am Kehldeckelrand und im Inneren des Kehlkopfes.** Die Lungen sind gut beatmet, das Lungenfell stark ausgespritzt. Der Abstreifsaft der Lungen zeigt keine fremden Beimengungen. Die Leber ist außerordentlich groß, der Magen posthornförmig aufgetrieben, düster rot verfärbt, mit blutiger, reichlich Abortbestandteile enthaltender Flüssigkeit gefüllt. Der Inhalt hat ausgesprochen kotig-jauchigen Geruch. Das reife, lebensfähige Kind hat gelebt und ausgiebig geatmet. Der Mageninhalt spricht für die Annahme, daß das Kind Kot verschluckt hat. Es starb durch Erstickung in der Abortgrube. — **Höchst bemerkenswert ist in vorliegendem Falle die hochgradige Beatmung der Lungen, trotzdem das Kind direkt aus den Geschlechtsteilen der Gebärenden in die Abortmasse stürzte.** Es mußte also dort drinnen noch einige ausgiebige Atemzüge getan haben, bevor es unter die Flüssigkeitsoberfläche geriet!

15. G. S. 20. 3. 1925. Weibliche Kindsleiche, 52,5 cm, 3400 gr. Die Kindsmutter Franziska G. bekam am 17. 3. abends Wehen, ging angeblich wegen Durchfall mehrmals auf den Abort und gebar morgens gegen 4 Uhr in die Abortgrube. Sie schlief mit ihrer Schwester, die auch schon ein lebendes uneheliches Kind hat, in einem Zimmer. Diese fand die Nachgeburt bei der Reinigung der Kleider und Bettwäsche. Die Kindsmutter behauptete, von der Schwangerschaft nichts gewußt zu haben. Fallhöhe des Aborts angeblich 1 m, Schlauch 30 cm weit. Die Grube war sehr voll und nicht gefroren. Ein Wachtmeister kam herzu, als zwei Männer, darunter der Bruder der G., den Abort durchsuchten und das Kind fanden. Dieses hat im Gesicht oberflächliche Hautabschürfungen, an der Stirn umschriebene totenfleckenartige Verfärbungen. Ausgesprochener Kotgeruch. Ausgedehnte Kopfgeschwulst und Kopfblutgeschwulst. Die blutleeren Lungen wässerig durchtränkt, keine Blutungen. In Mundhöhle und Rachen schwärzliche Partikelchen, im Kehlkopf außerdem reichlich pflanzliche Elemente, Schleimhaut

sehr blutreich und etwas aufgelockert, kleinste schwärzliche Partikelchen in der unteren Hälfte der Speiseröhre. Der untere Teil der Luftröhre und deren Verzweigungen sind vollständig ausgestopft mit Fremdkörpern aus der Abortflüssigkeit. In den Bronchien schwärzliche Partikel. Ein mohnkorngroßer Blutaustritt auf dem vorderen Herzbeutelüberzug. Im Magen zäher, nach Jauche riechender, graugrünlicher Inhalt. Das reife, lebensfähige Kind **gelangte lebend in die Abortgrube, ohne vorher in der freien Luft geatmet oder Luft geschluckt zu haben.** Es starb an Erstickung durch Einatmung flüssiger Abortjauche. **(Gegensatz zu Fall 14.)**

16. G. S. 11. 3. 1926. Weibliches Neugeborenes der Anna H., 49 cm, 2450 gr, wurde aus einer ländlichen Abortgrube geborgen, wo es nach Angabe der Kindsmutter vom 9. 2. bis zum 8. 3 gelegen hatte. Sie habe wegen Leibschmerzen den Abort aufgesucht, und dabei sei ein größerer Körper abgegangen. Die Leiche ist übelriechend. Aus der Nasenöffnung tritt dunkelbrauner, schmieriger Schleim. Lungen wenig beatmet. In Mundhöhle und Kehlkopf jauchige Flüssigkeit und gröbere, nach Jauche riechende Bestandteile. Im unteren Teil der Speiseröhre, in der Luftröhre und deren Teilungsstelle ebensolche. Der **rechte große Ast der Luftröhre ist ganz verstopft.** In **Magen und oberem Dünndarm reichlich jauchiger Inhalt.** Das reife, lebensfähige Kind hat gelebt und starb durch Eintatmung jaucheartiger Flüssigkeit.

17. G. S. 11. 4. 1928. Männliche Kindsleiche, 50,5 cm, 2570 gr. Das Kind wurde in die Klosettschüssel geboren, wobei es auf das Gesicht zu liegen kam. Da es angeblich kein Lebenszeichen gab, legte die Mutter es in einen Eimer und trug es in die Kehrrichttonne. Ihr Dickerwerden erklärte sie der Umgebung gegenüber mit einem großen Nabelbruch. Die Leiche ist mit Asche verschmiert, die Lidspalten sind etwas schwulstig, die Bindehäute stark ausgespritzt. Lungen stark gebläht, lufthaltig, rechts und inks hellrote Blutaustritte im Lungenfell. am rechten Herzohrüberzug eine hirsekorngroße, dunkelrote Blutung. Auf dem Zungenrücken und in den seitlichen Backentaschen sind kleinere und größere schwärzliche Schmutzpartikelchen. Oberhalb des linken Taschenbandes ein nadelstichgroßes schwarzes Stippchen. Der Magen, posthornförmig aufgetrieben, enthält Luft und blutig gefärbte, stark wässerige Flüssigkeit mit größeren und kleineren schwärzlichen Partikelchen. Am Magengrund ein 10—12 mm langes, blaugefärbtes Haar, am Pförtner schwärzliche Schmutzpartikelchen. Das reife, lebensfähige Kind hat gelebt, es starb durch Einatmung von Abortjauche.

Es handelt sich durchweg um auf dem Abort erfolgte Geburten. Im Fall 17 wurden Schwangerschaft und Geburt verheimlicht, in wieweit dies in den 3 anderen Fällen geschah, ist aus der

Anamnese nicht zu ersehen. Die Frage, ob Kindsmord oder Sturzgeburt, die wieder vorsätzlich oder fahrlässig oder schuldlos sein kann, vorliegt, ist schwer zu entscheiden. Die Frage ist, ob die beginnende Geburt von der Mutter wirklich verkannt wurde, oder ob der Abort der einzige für eine heimliche Niederkunft geeignete Raum war. Daß eine Verkennung der Wehentätigkeit und Verwechslung mit Koliken und Stuhlgang bei Erstgebärenden häufig vorkommt, ist ja bekannt. Bei Zweitgeschwängerten ist dieser Angabe gegenüber Zweifel berechtigt. Fall 15 zeigt unbeatmete Lungen, die übrigen Kinder hatten geatmet, Fall 14 sogar ausgiebig. Das Kind muß eben eine Weile auf der Jauche geschwommen haben und dann erst untergesunken sein. Bei einem Fall von Bayard bei Ungar wurde sogar nach 4 Tagen ein noch lebendes Kind aus dem Abtritt geholt! Dieses starb später freilich an Lungenentzündung. Auch Haberda beschreibt einen Fall mit Luft in Lungen und Darm bei einer durch den Abort in den Kanal erfolgten Geburt.

Als Befunde liegen vor: 1 mal Lungenoedem, 1 mal Ecchymosen am Lungenfell, 2 mal an dem Herzbeutelüberzug, 4 mal jauchige Bestandteile in Magen und Darm.

Erstickung durch Würgen mit der Hand.

Es ist merkwürdig, daß in diesem großen Material von 136 Kindern bei 6 Erstickungsfällen nur einmal Erstickung durch Würgen vorgekommen ist. Die Mutter war geständig. Sie hatte Schwangerschaft und Geburt verheimlicht, würgte das Kind bis sie glaubte, daß es tot sei, und warf es dann in den Aschenkübel. Drei Weiber, „Misthyänen", fanden die Leiche in Zeitungspapier gewickelt an der Müllabladestelle in der Leopoldstraße:

18. G. S. 12. 8. 1925. Weibliche Kindsleiche, 51 cm, 2940 gr, mit Staub und Asche bedeckt, ergab nach der Reinigung noch die für Würgen typischen Hautabschürfungen an Hals und Gesicht. Am Lungenfell einige Blutungen, **Asche und Rußpartikel in Mund und Rachenhöhle hinab bis zur Mitte der Luftröhre.** Das reife, lebensfähige Kind hat Ruß und Asche eingeatmet und starb schließlich durch Erstickung im Aschenkübel nach Würgen.

Nippe schreibt: „Am häufigsten ist Erstickung mit weichen Bedeckungen, dann Erwürgen und akute Erstickung." Haberda und Antoine stellen Zunahmen von Erwürgungstodesfällen fest. Haberda fand in Wien von 1890 bis 1905 als einzige Todesursache 22 mal Ertrinken im Schmutzwasser, 2 mal in fließendem Wasser, 12 mal (33,3%) durch Erwürgen. Unser Münchener Material ergibt in der doppelten Zeit von 1912 bis 1930 nur einen einzigen (0,77%) sicheren Fall des Kinds-

mords durch Erwürgen. Die von Schönberg geäußerte Ansicht, daß beim Erwürgen eines Neugeborenen auch Mund-Rachenverletzungen vorkommen können, ist abzulehnen; sehr typisch sind jedoch die Verletzungen der Hals- und Gesichtshaut, die auch Merkel beschreibt. Noch ein Kind starb durch Erstickung im Aschenkübel, wurde dann wieder heraus geholt und ins Wasser geworfen.

19. G. S. 26. 2. 1929. Weibliches unbekanntes Neugeborenes, 42 cm, 3307 gr, mit Mutterkuchen, wurde ohne Umhüllung im Auermühlenbach angeschwemmt. Haut in Fetzen abhebbar, in Magen und Bronchien Staub und Kohle, Lungen gut beatmet.

Tod durch Erdrosselung.

Erdrosselung eines Neugeborenen ist viel seltener als Ertränkung oder Erstickung durch Einführung eines Fremdkörpers in die Mundhöhle.

Kasuistik.

20. G. S. 3. 2. 1911. Weibliche Kindsleiche, 48,5 cm, 3250 gr, gefunden in der Isarleite bei Grünwald, eingewickelt in Zeitungspapier und zwei Pappschachteln. Am Kind haften Schimmelpilzrasen und braungelblich durchtränkte Wattelagen. Das Gesicht ist plattgedrückt, der Hals durch eine Spagatschnur von 1½ mm Dicke eng zusammengeschnürt. Die Schnur ist in der Mittellinie des Nackens mit einer laufenden Schlinge zusammengezogen. Die Schlinge besteht aus einem Knopf mit einem 3 cm langen freien Ende. Durch den Knopf ist der Rest der Schnur gezogen, so daß diese sich nur schwer bewegen läßt. Die Schlinge am Hals ist 12 cm lang, der freie Teil, 125 cm, liegt in losen Windungen über Kopf und Rumpf der Leiche. Nach Abnahme des Strickes befindet sich am Hals eine 2 mm breite und 2 mm tiefe blasse Hautfurche. Die Oberhaut ist im Bereiche der Furche erhalten, sonst teilweise fetzig abgelöst. Am Hals keine Blutaustritte. In Brustfellsack und Herzbeutel hellrote Eisstückchen. Lungen beatmet, keine Blutungen. Das fast reife, lebensfähige Kind hat gelebt und ist auf gewaltsame Weise durch Erdrosselung getötet worden.

21. G. S. 15. 10. 1912. Männliches Neugeborenes, 52 cm, 3000 gr, der Paula B. Diese wußte angeblich nicht bestimmt, daß sie schwanger sei. In der Nacht vom 12. zum 13. mußte sie erbrechen und ging auf den Abort. Dort wurde sie von Geburtswehen überrascht und gebar in die Klosettschüssel. Sie holte dann auf dem Gang ein Stück Leinen, womit sie den Hals des Kindes umschnürte und dann zwei Knoten knüpfte. Ob das Kind gelebt hat, weiß sie nicht. Geschrieen habe es nicht. Das tote Kind trug sie in ihrem Koffer ins Schlafzimmer, worin sie es versteckte. Die Leiche hat Hautabschürfungen im Gesicht, in Fett-

und Muskelgewebe des Kinnes gruppenförmig angeordnete dunkle Blutaustritte. In der vorderen Halsgegend befindet sich eine 5 bis 6 mm breite, rinnenförmige Furche. Das Gewebe unter ihr ist blutunterlaufen. Unter dem linken Ohrläppchen, oberhalb des Schlüsselbeins, auf der Vorderseite der linken Schulter und an beiden Schultergelenken kleine Hautabschürfungen. In den Augenlidern und der Halsmuskulatur sind verschiedene bis kirschengroße dunkelrote Blutaustritte, stecknadelgroße Blutungen in Brust und Zwischenrippenmuskulatur. Reichliche verschieden große Blutaustritte im oberen Teil der inneren Brustdrüse, ebenso am Lungenfell und am Herzbeutelüberzug. Lungen gut beatmet. Die sieben rechten oberen Rippen sind am Ansatze zur Rückgratsäule abgebrochen. Das Gewebe dort ist deutlich durchblutet. Die sechs linken Rippen bieten den gleichen Befund. Das reife, lebensfähige Kind hat gelebt, starb durch Erdrosselung. Jedenfalls hat vor oder unmittelbar nach dem Tod noch eine gewaltsame Zusammenpressung des Brustkorbs (Rippenbrüche!) stattgefunden.

22. G. S. 30. 5. 1913. Weibliches Neugeborenes der Martha W., 52,5 cm, 2990 gr. **Die Kindsmutter gab im Krankenhaus an, daß sie das Kind sofort nach der Geburt erdrosselt habe.** Oberhaut abgehoben, Rumpf gedunsen, Bauchorgane durch Gas gebläht, in Herz und Lunge Gasblasen, auf dem Herzbeutelüberzug und der inneren Brustdrüse vereinzelte punktförmige Blutaustritte. Das reife, lebensfähige Kind hat gelebt und geatmet. Ueber die Dauer kann wegen der Fäulnis kein Urteil abgegeben werden. Eine Todesursache ist nicht mehr festzustellen, Zeichen einer Gewalt wegen der fortgeschrittenen Fäulnis nicht nachweisbar, diese ist jedoch nach dem Geständnis der Mutter erwiesen.

23. G. S. 11. 3. 1916. Weibliche unbekannte Kindsleiche, 3260 gr, Kopfumfang 33 cm, wurde in der Corneliusstraße gefunden, eingewickelt in ein Stück eines Frauenhemdes und in gelbes Oelpapier. Um den Hals ist ein Band aus weißem Baumwoll- oder Leinwandstoff fest in die Weichteile eingeklemmt, eine 9 mm breite Strangfurche bildend. Die Länge um den Hals beträgt 13 cm. An der hintern Halspartie ist eine teilweise blutverschmierte Schleife geknüpft. Lidbindehäute rötlich injiziert, Kopfhaut stark gerötet. In der Halsmuskulatur ausgedehnte Blutungen, an sämtlichen Lungenlappen mehrere stecknadelkopfgroße Blutungen, Herzmuskel stark bluthaltig. Vereinzelte Blutaustritte auf der inneren Brustdrüse. Das reife, lebensfähige Kind hat gelebt und starb an Erstickung durch Einschnürung des Halses.

24. G. S. 30. 1. 1917. Männliche Kindsleiche, Hermann D., 51 cm, 2900 gr. Mehrere Hautabschürfungen im Gesicht. Auf der Vorderseite des Halses ist eine braunrot verfärbte Furche, deren Grund uneben abge-

schürft erscheint und vertrocknet ist. Sie zieht von der Mitte der rechten Seite quer nach links bis zu einer Linie von der Schulter bis zum linken Warzenfortsatz. Der untere Rand ist unregelmäßig wulstig vorgewölbt. Die Furche läuft rund um den Hals, hinten ca. ½ cm tief, Haut hier unverletzt, eine linsengroße Hautabschürfung ist links von der Wirbelsäule. Auf der inneren Brustdrüse 3 etwa stecknadelkopfgroße Blutaustritte. Die Vorhöfe des Herzens sind strotzend mit dunklem, flüssigem Blut gefüllt. Das reife, lebensfähige Kind hat längere Zeit gelebt und starb an Erstickung. Der Befund läßt auf äußere Gewalt schließen — **das Kind,** 2 Tage alt, **soll von der Mutter erdrosselt worden sein.**

25. G. S. 23. 10. 1919. Weibliche unbekannte Kindsleiche, 50 cm, 1525 gr, fand man am 24. 1. 20 in der Nähe von Simbach, nahe der Bahn, in einer schlecht mit Draht umwickelten Brotbüchse. Das Kind war **verkohlt,** eingepackt in braunes Packpapier. In dem Paket waren noch größere und kleinere Kohlen, verkohlte Zeitungsreste, ein Wassersack und ein halber Kopf einer zersprungenen Zahnpfeife, außerdem kleine Bruchstücke von Schädelknochen und verkohlten Weichteilen. **Am linken Fuß** der Leiche ist eine **Schnittverletzung** von der Achillessehne über den inneren zum äußeren Knöchel führend und ins Gelenk reichend, parallel dazu bis zur kleinen Zehe noch mehrere solcher Schnitte. Am rechten Oberschenkel hinten außen ebenfalls eine Schnittverletzung. In den Schnitten keine Spur von Blut und von Ruß. Vom After aus über die rechte Gesäßhälfte führend, befindet sich eine 4 cm lange Gewebsdurchtrennung, nicht blutend, aber mit Ruß beschmutzt. Sie geht scharf durch die Kreuzdarmbeinverbindung durch (Messer, Beil?). Rückenhaut vollkommen verkohlt, ebenso Brust und beide Arme. Die **linke Hand fehlt.** Vom Schädel sind nur noch einzelne Reste vorhanden. Im Genick etwas links von der Mittellinie befindet sich der teilweise versenkte Knoten eines schnurartigen Instrumentes, das horizontal um den Hals herumläuft und rechts erhalten ist, weil hier in tiefer Furche gelegen. Vorn ist es völlig zerstört. In der Bauchhöhle sind die Darmteile geborsten, die Leber hart geschrumpft wie gekocht, linkes Zwerchfell ist geborsten und Kindspech in den Hüftraum getreten. Beide Lungen und das Herz sind klein und hart. In der Luftröhre kein Ruß. Die Schnur bestand aus zusammengedrehten Baumwollfasern. (Chirurgische, weiße Gazebinde?) Die Leiche kam erst n a c h der Verbrennung in die Brotbüchse (Blech). **Das reife, höchst wahrscheinlich lebensfähige Kind bietet keinen sicheren Lebensbeweis, jedoch deutet das bandförmige Strangulationswerkzeug auf ein Leben post partum.** Ob das Kind gleich nach dem Erdrosselungsversuch noch lebend oder erst tot verbrannt wurde, läßt sich nicht mehr entscheiden. Die **Schnittverletzungen wurden sicher erst nach dem Verbrennungsversuch zugefügt.** (Ränder scharf, nicht eingerollt, Ruß- und Kohleteilchen tief in den Wunden.) —

Als Werkzeug der Erdrosselung dienten 2 mal eine Schnur, 2 mal Leinwandstücke, 1 mal die Nabelschnur.

Der letzte Fall wird in der Literatur öfter beschrieben, so bei Tardieu; Puppe; die 75 cm lange Nabelschnur war 3 mal um den Hals und 1 mal um die linke Achsel geschlungen und hatte anämische Druckmarken hinterlassen. Borntträger beschreibt einen Fall von Erdrosselung mit der Nabelschnur und ausgedehnten Blutergüssen am Kopf. Straßmann (Lehrbuch) führt einschlägige Fälle von Deceine, Vandesmissen und Belfroid an. Haberda erwähnt den Fall von Amschel und Puppe. Fall 24 ist ein Grenzfall. Das Kind war 2 Tage alt, deshalb läßt sich darüber streiten, ob hier noch ein Kindsmord oder schon ein Mord vorliegt. Er führt uns in die große Streitfrage über den Geisteszustand einer Gebärenden während und kurz nach der Geburt hinein. Nach Kraepelin (bei Hulst) können Erregungszustände noch im Wochenbett entstehen oder ausgelöst werden. Nach dieser Ansicht könnte der vorliegende Fall noch als Kindsmord aufgefaßt werden. Fall 25 wurde erst durch Erdrosselung erstickt, dann verbrannt, ob noch lebend oder schon tot, ist ohne Anamnese nicht festzustellen. Die Schnittverletzungen, offenbar ein Zerstückelungsversuch, um die Leiche besser beseitigen zu können, wurden erst nach der Verbrennung beigebracht; denn die Ränder waren glatt, nicht eingerollt, und auf dem Grunde befand sich Ruß und Asche.

Als Befunde fand man:

2 mal punktförmige Blutaustritte am Lungenfell, 3 mal am Herzbeutelüberzug, 1 mal zugleich an Lunge und Herzbeutelüberzug, 5 mal an der inneren Brustdrüse; 2 mal Hautabschürfungen an Hals und Gesicht, 1 mal Rippenbrüche; ob diese bei der Bergung der Leiche im Koffer zustande kamen, ist schwer festzustellen.

Tod durch Einführung eines Knebels in die Mundhöhle. Kasuistik.

26. G. S. 15. 7. 1912. Weibliche unbekannte Kindsleiche, 1390 gr, wurde am Isarufer angeschwemmt, war eingetrocknet und mit reichlichen Schimmelpilzen bedeckt. Die Mundhöhle ist mit **einem rundlichen, festgeballten Wattepfropfen** verstopft (3 cm Durchmesser). Brust- und Bauchorgane befanden sich in einem so verjauchten Zustand, daß nichts mehr zu erkennen war. Das Kind war lebensfähig und reif, die Knebeleinführung beweist eindeutig trotz der Fäulnis der inneren Organe das Gelebthaben des Kindes nach der Geburt und war geeignet, den Erstickungstod herbeizuführen. (Mutter unbekannt geblieben).

27. G. S. 2. 6. 1926. Weibl. unbekanntes Neugeborenes 52 cm, 2550 gr,

gefunden im Zustand fortgeschrittener Zersetzung an der Bogenhauserbrücke. Oberhaut teilweise losgelöst, die Mundhöhle klafft ringförmig in Fünfmarkstückgröße; denn eingestopft findet sich ein schmutziges, schmieriges Taschentuch. An Kopf, Gesicht und rechter Halsgegend defekte Hautstellen, beginnende Leichenwachsbildung. Auf der Brust schmutzig schmieriger Algenrasen. Der Kopf war in völlig deformiertem Zustand. Der derb zusammengeballte Knebel ist 5 cm lang, 5 cm hoch, 3 cm breit. Die Lungen sind **beatmet.** Das reife, lebensfähige Kind hat kurz gelebt. Der Knebel war natürlich geeignet, den Erstickungstod herbeizuführen. (Mutter unbekannt geblieben.)

28. G. S. 5. 9. 1928. Männliches Neugeborenes, 52 cm, der Maria Gl. Die Mutter, Küchenspülmädchen im Bahnhofsrestaurant, gebar am 18. 8. im Abort des Hauptbahnhofs, legte das Kind in eine darin stehende Abfallkiste und stopfte ihm **3 Papierknebel Klosettpapier** in den Mund. Am folgenden Tag brachte sie es auf den Boden und noch an demselben Tag in den Keller hinter einen Eisschrank, wo es bis zum 3. 9. liegen blieb. An diesem Tage packte sie das Kind in einen Sack, den sie in einen Schuhkarton steckte und auf dem südlichen Friedhof hinter einem Grabstein ablegte. Die Kindsleiche war in hochgradig faulem Zustand. Oberhaut teilweise abgelöst, im Mund 2 zusammengedrehte, graubraune, stinkende Papierpfröpfe. Die Zunge ist auch wieder am Mundboden flach gedrückt und nach hinten verlagert, sodaß ein freier Rachenraum nicht mehr besteht. Hinter dem Kehlkopf ist ein dritter zusammengedrehter Papierknebel von Zwetschgengröße, der den Kehlkopf vollständig verlegt und nach vorne drückt. Kehlkopfdeckel und Kehlkopfeingang sind vollkommen flach gedrückt. Bei der Auslösung erscheint die hintere Rachenwand eingerissen. Ob der Riß durch die Auslösung oder das Hineinstopfen der Knebel zustandekam, ist nicht ganz sicher. Das Kind war lebensfähig und reif. Der Befund der 3 Papierknebel die zu einem vollständigen Verschluß der Atmungswege geführt haben, läßt den sicheren Schluß zu, daß das Kind eine Zeitlang gelebt hat und dann erstickt wurde. Die Kindsmutter war geständig und wurde verurteilt.

29. G. S. 21. 10. 1927. Weibliche Kindsleiche, 52 cm. Am 22. 9. 27 hatte die gleiche Mutter Gl., die damals unterwegs zu ihren Eltern war und entbinden wollte, schon im Freien geboren, das Kind erstickt und ertränkt. Dasselbe wurde gefunden, gerichtlich seziert, die Kindsmutter blieb aber damals unbekannt. Nach München zurückgekehrt gab sie damals auf Befragen an, sie habe zu Hause entbunden und ihr Kind zu ihren Verwandten gebracht. Erst als der zweite Kindsmordfall (Nr. 28) 1928 ihr nachgewiesen wurde, gestand sie, auch ihr erstes Kind 1927 schon in der gleichen Weise getötet zu haben. Die damals von einem aus-

wärtigen Landgerichtsrat vorgenommene Sektion hatte folgende Ergebnisse gehabt:

Der Mund der Leiche war mit **Zeitungspapier voll ausgestopft.** Die Zunge liegt hinter den Kiefern mit ihrer Oberfläche fest an den Gaumen gedrückt. Lungen beatmet, auf dem Brustfell punktförmige Blutaustritte, ebenso zahlreiche stecknadelkopfgroße Blutungen auf dem Herzbeutelüberzug. Das reife, lebensfähige Kind hatte gelebt, starb an Erstickung durch Einführung eines Knebels in die Mundhöhle. **Diese Fälle stellten die höchst seltene Beobachtung dar, daß eine uneheliche Kindsmutter zweimal hintereinander in der gleichen Weise ihr Kind tötete!**

Verurteilung der Kindsmutter (s. Nr. 28) wegen zweifacher Kindstötung.

30. G. S. 29. 4. 1929. Weibliche unbekannte Kindsleiche, 55 cm, (!) 3570 gr, gefunden in einer Wiese in einem zur Zeit trockenen Graben am Pilsensee. Es war eingeschlagen in Plumeaufetzen, in Packpapier und einen Bettüberzug. Die Nachgeburt ist in einen Münchener Generalanzeiger vom 27. 3. 1929 gewickelt. Die Oberhaut löst sich in großen Fetzen ab. Im Mund steckt ein graugelblicher Papierpfropfen. Eine derbe blau-rötliche Schwellung zieht von der Mitte des Kinns zum linken Unterkieferwinkel. Sonst keine Verletzungen an Gesicht, Hals und Brustkorb. Auf der Vorderfläche des rechten Lungenoberlappens sowie auf dem linken Lungenoberlappen und auf der Hinterfläche beider Lungen sind mohnkorngroße spritzerförmige Blutaustritte. An der Vorderfläche des rechten Ober- und Mittellappens sind größere und kleinere Luftbläschen im Zwischengewebe perlschnurartig aneinandergereiht. Die Lungen sind beatmet. Das Herz zeigt vorne an der Abgangsstelle der Lungenschlagader eine bohnengroße dunkelrote Blutunterlaufung. Der Papierknebel reicht bis an das Kehldeckelbändchen und drückt die Zunge an den Mundboden. Beiderseits an der seitlichen Wangenschleimhaut geschwürähnliche Schleimhautdefekte. Die ganze Schleimhaut des Schlundkopfes stark geschwollen, blau-rötlich verfärbt und ohne Blutungen ist mit feinem grauem, zum Teil feinblasigem Schleim bedeckt. In der unteren Hälfte der Speiseröhre ist ebenfalls ein 1½ cm großes durchfeuchtetes Papierstückchen. Fleckige Blutungen am hinteren Herzbeutelüberzug. Das reife, lebensfähige Kind hat gelebt und **starb an Erstickung durch Hineinstopfen eines Papierknebels in Mund und Rachenhöhle.**

Bemerkung: **Fall 26** und **27** wurden in so faulem Zustand eingeliefert, daß die Sektion der Brust- und Bauchorgane ein zweifelhaftes oder negatives Ergebnis liefern mußte. Der einzige Anhaltspunkt bei der Todesursache ist der jeweilig im Munde steckende Knebel. Dieser **beweist** zugleich, daß die Kinder geschrien und demnach gelebt haben und er-

stickt wurden! Natürlich wurden dann die toten Kinder zur Beseitigung der Leichen ins Wasser geworfen. **Fall 30** zeigt einen sehr deutlichen Erstickungsbefund. Ebenso steht die Todesursache im Fall 28 absolut sicher fest. Eine Beatmung der Lungen war an den faulen Brustorganen natürlich auch nicht mehr feststellbar, indessen spricht gerade die fortgeschrittene Fäulnis der Lungen nach gerichts-ärztlicher Erfahrung für die Annahme des Gelebthabens und der Beatmung. In Fall 28 und 29 wandte dieselbe Kindsmutter 1927 und 1928 die gleiche Tötungsart bei ihren beiden unehelichen Kindern an. Die Adresse der Dienstherrschaft auf dem Karton verriet im 2. Fall die Schuldige. Auch die Kindsmutter W. (siehe Seite 25) tötete von 3 unehelichen Kindern 2 durch Ertränken, ein drittes lebt. Bei dem 2. Ertränkungsversuch konnte dieser nicht bewiesen werden, ist jedoch wahrscheinlich. In Königsberg ist ein solcher Fall seit 1916 nicht vorgekommen (Nippe) auch sonst ist in der Literatur kein ähnlicher Fall beschrieben. Er findet seine Erklärung wohl darin, daß die Tötung des 1. Kindes zunächst unentdeckt geblieben und erst beim zweiten Fall aufgedeckt wurde. Als Befunde fanden sich 2 mal Ecchymosen an Herz und Lungenfell, 1 mal interstitielles Emphysem, 1 mal Hautabschürfungen im Gesicht, 1 mal Schädelverletzung. In allen 5 Fällen war der Knebel noch in der Mundhöhle.

Erstickung durch Fingereinbohrung in die Mundhöhle.

Die vorliegenden zwölf Fälle zeigen daß diese Tötungsart ziemlich häufig angewandt wird. In unserem Material kommt die Zahl der auf diese Weise Getöteten gleich nach der Zahl der Ertränkten.

Kasuistik.

31. G. S. 13. 2. 1912. Weibliche unbekannte Kindsleiche, gefunden auf dem südlichen Friedhof. Das reife, lebensfähige Kind hat einige Augenblicke gelebt und starb an Erstickung durch Einbohrung eines stumpfen Gegenstandes (Finger) in den Rachen. Ausgedehnte Zerreißungen der Weichteile, des Rachens und des Mundbodens.

32. G. S. 24. 4. 1913. Männliches reifes Kind D., gefunden auf dem südlichen Friedhof, hat gelebt und starb infolge ausgedehnter Zerreißungen der Halsweichteile, verursacht durch in Mund- und Rachenhöhle eingeführte und nach unten weitergestoßene Finger. Linke Halsschlagader zerrissen.

33. G. S. 17. 4. 1914. Reifes männliches Kind der Anna K. hat gelebt und starb infolge ausgedehnter Zerreißung der Halsweichteile mit Schädelbrüchen und Blutungen zwischen der Hirnhaut.

34. G. S. 6. 8. 1920. Männliches unbekanntes, nicht ganz reifes Kind, tot aufgefunden im Damenabort des Kaufhauses Tietz. Es hat gelebt und

starb an Erstickung durch Fingereinbohrung. Schwere Verletzung des hinteren Rachenraumes.

35. G. S. 29. 3. 1922. Weibliches Kind der Maria H. starb den Erstickungstod. Die Verletzungen im Halse und namentlich in der Speiseröhre deuten auch hier auf Einbohrung von Fingern in die Mundrachenhöhle.

36. G. S. 7. 7. 1924. Weibliches Kind der Maria K. Diese wickelte das Kind in Zeitungspapier und warf es in die Aschentonne. Angeblich sei das Kind in die Klosettschüssel gefallen. Sie habe es in den Putzeimer und dann in die Aschentonne gelegt. Mutter und Kind kamen lebend in die Frauenklinik. Das Kind war Anfang des 10. Monats. Es starb durch ausgedehnte brandig-entzündliche Vorgänge in beiden Lungen, die erst post partum entstanden sein können (Rußbestandteile in Rachen und Magen). Eine deutliche Verletzungswunde an der hinteren Rachenwand könnte durch Einbohrung eines Fingers in die Mundrachenhöhle zustande gekommen sein und dürfte für die Entstehung der Lungenentzündung von ursächlicher Bedeutung sein.

37. G. S. 9. 7. 1924. Reifes weibliches Kind der Therese Sch. Diese gebar heimlich. Angeblich extrahierte sie das Kind selber an den Füßen. Es fanden sich zahlreiche oberflächliche Verletzungen an Brust, Hals und Nacken, eine ganz schwere Verletzung der hinteren Rachenwand mit Durchreißung derselben und Beginn eitriger Entzündung in deren Umgebung. Tod durch Verlegung der Luftwege durch eitrigen Schleim. Selbsthilfe als Grund für die Rachenverletzung höchst unwahrscheinlich.

38. G. S. 18. 6. 1925. Reifes männliches Kind D. Am 13. 6. angeblich Sturzgeburt in dem Hausgang. Das Kind blutete aus dem Munde. Verletzung der Halshaut, schwerer Schädelbruch mit Blutung außerhalb des Gehirns und in den Gehirnhäuten. Schwere Rachenzerreißung bis zum Kehlkopf. Tod durch Erstickung.

Diese bisher skizzierten Fälle wurden von Marx eingehend bearbeitet. Seitdem sind die folgenden sechs neuen Fälle ähnlicher Tötungsart hier zur Beobachtung gelangt.

39. G. S. 5. 7. 1926. Weibliches unbekanntes Neugeborenes, 50 cm, 2545 gr, wurde in einer Schachtel verschnürt, am Glockenbach angeschwemmt. Fortgeschrittene Leichenfäulnis. Gesicht und Mundhöhlenschleimhaut stark angefault und aufgebläht. In der Mitte und an der Grenze zwischen hartem und weichem Gaumen eine 12 mm lange, 2 mm breite scharfrandige Wunde rechts, links größere Defekte. Links neben dem Kehlkopf kleinere, rechts eine haselnußgroße Wunde in der Rachenhöhle. Lunge entfaltet, **interstitielles Emphysem, in den Luftröhren-Verzweigungen, kleinste Baumwollfasern und pflanzliche Fasern.** Das reife, lebens-

fähige Kind starb an Erstickung. Diese Verletzungen der Mundhöhle kommen erfahrungsgemäß durch Fingereinbohrung zustande.

40. G. S. 19. 9. 1928. Weibliches Kind H., 49 cm, 2160 gr, soll von der Mutter mit dem Stiefel getreten worden sein. Beim Umdrehen der Leiche fließt Blut aus Mund und Nase. Im Gesicht mehrere kleinere Kratzwunden. Zwei kleine Sprünge im linken Seitenwandbein von der Kranznaht zum Höcker laufend. An der Grenze vom harten und weichen Gaumen rechts und links je eine fingernagelgroße, bogenförmige Durchtrennung der Schleimhaut, mit der Konkavseite nach unten und hinten gerichtet. Ein bogenförmiger Einriß im Zungenbändchen. Kleine Blutungen an dem rechten Kopfnickermuskel. An den Lungen interstitielles Emphysem. An der Wirbelsäule und im oberen linken Brustraum stärkere Blutdurchtränkung. Unter dem linken Unterkieferwinkel gelangt man in eine große Wundhöhle, die zu den Mundverletzungen hinführt. Das Kind starb an Erstickung und innerer Blutung.

41. G. S. 12. 10. 1928. Weibliches Kind der Anna R., 46 cm, 1965 gr, gefunden in der Kammer der Mutter. Heimliche Geburt; das Kind sei tot geboren. Die Leiche ist eingeschlagen in einen weißen, stark mit Blut und Kindspech besudelten Bettlaken und eine Trikotschlupfhose. Blutungen in den Augenbindehäuten, Abschürfungen und kleine Blutunterlaufungen im Gesicht, Hals, Rumpf und Gliedmassen. Starke Blutung in der Kopfschwarte. Im rechten Seitenwandbein ein Knochensprung, von der Mitte der Kranznaht leicht bogenförmig über den Scheitelhöcker ziehend. Im linken Seitenwandbein ein schmaler Knochensprung, an der Pfeilnaht hinziehend, 2 Finger breit von der großen Fontanelle bis zum Höcker. Beträchtliche intercranielle subdurale, zum Teil intermeningeale Blutung. Zahlreiche kleine Blutungen im Unterhautfettgewebe der Brust und des Halses. Links die Rippen von der fünften ab nach unten eingedrückt. Die Leber ist vom Aufhängeband am Zwerchfell abgerissen. Zahlreiche, zum Teil zusammenhängende Blutungen unter dem äußern Herzbeutelüberzug. An den Lungen interstitielles Emphysem. Weicher Gaumen rechts und links abgerissen, hintere Rachenwand zerfetzt. Ein Wundkanal läßt sich außerhalb der Speiseröhre bis zur 5. und 6. Rippe verfolgen. Oberer Schilddrüsenpol freigelegt; Lebergewebe zwischen rechtem und linkem Leberlappen zerrissen. Flüssiges Blut in Brust und Bauchhöhle. Das fast reife, lebensfähige Kind hat gelebt und **starb an Verblutung, zurückzuführen auf zahlreiche schwere Verletzungen.**

42. G. S. 21.8. 1929. Männliche Kindsleiche, 52,5 cm, 3320 gr, gefunden unter Gebüsch am Loisachufer. Die Kindsmutter, ein 15 jähriges Mädchen, gab an, dortselbst entbunden zu haben. Die Leiche ist mit Maden bedeckt und von ihnen teilweise angefressen .An Mund und linker

Wangen- und Kinnseite zahlreiche bläuliche wie geschwollene Stellen. Ueber dem Kehlkopfeingang rechts ein **halbmondförmiger Defekt der Schleimhaut,** etwas unten ein zweiter ebensolcher. In Luftröhre und Bronchien bräunliche Massen und Schmutzpartikel. Das reife, lebensfähige Kind hat gelebt. Die Befunde sprechen dafür, daß das Kind **lebend in Schmutzwasser gekommen und an Erstickung zugrunde gegangen** ist. Der Rachenbefund spricht für Erstickung durch **Fremdkörpereinführung** (Finger) in die Mundhöhle.

43. G. S. 29. 4. 1930. Unbekanntes männliches Neugeborenes, 41,5 cm lang, 2985 gr, gefunden am Hochwasserdamm in der Marienklause. In den Mundwinkeln eine Spur schaumigen Blutes. Nabelschnur abgeschnitten. Am rechten Vorderarm ist ein blau-roter, zum Handgelenk laufender Streifen sichtbar, auch am linken Vorderarm befindet sich ein Streifen durchbluteten Gewebes. Kleine, streifenförmige Blutaustritte am linken Kopfnicker und in der linken Brustmuskulatur. Ebensolche am rechten Kopfnicker und in der tiefen Halsmuskulatur. Rechts vom Zungenband ist eine kleine Blutung. Mehrfache Zerreißung der Rachenhöhle bis zur Mitte der Halswirbelsäule, auch um die Speiseröhre blutende Zerreißungen. Eine blutende Höhle zieht vom linken Kieferwinkel zur linken Mandel. An den Zahnleisten des Ober- und Unterkiefers ist rechts eine etwa fingergliedlange Höhle. Der Zungengrund ist rechts eingerissen, ebenso die Rückwand des Kehlkopfes links bis zur Schilddrüse. Letztere ist von kleinen Blutungen durchsetzt. Das Herz zeigt kleinste Blutaustritte, die Lungen sind beatmet. Das Kind war reif, hat gelebt und starb infolge von **Erstickung durch Einführung von Fingern in die Mund- und Rachenhöhle.**

44. G. S. 7. 4. 1931. Neugeborenes Joseph D., 51 cm, 2650 gr. Die neunzehnjährige ledige Kindsmutter wurde von ihrer Mutter am Ostersonntag aufgefordert, den Osterhasen zu suchen. Beim Zurückdecken der Bettdecke schrie das Kind. Dieses wurde, angeblich scheintot, in ein Säuglingsheim gebracht, wo es starb. Geständnis der Mutter. Kleine Hautabschürfungen in der Mitte des linken Schlüsselbeines. 1 cm oberhalb des linken Unterkieferwinkels befindet sich ein 6 mm langer Hauteindruck sowie eine kleine blutende Wunde von der Form eines Fingernagels. Am linken Scheitelhöcker ist ein kleiner Hautdefekt. Hinter dem rechten Kopfnicker sind 2 kleine gerötete Stellen, in der Mitte des Nackens ein kleiner Defekt. Eine kleine Wunde zieht von der linken Seite des Hinterhaupts zur Pfeilnaht, 2½ cm vom linken Scheitelhöcker nach oben, konvex, 4 mm lang, kleine Abschürfungen am linken Nasenflügel, am rechten Nasenloch 7 kleine geschürften Stellen. Quere Weichteilzerreißung über dem linken Gaumenbogen, rechts eine ebensolche, aber nicht so tiefe.

In Höhe des ersten Brustwirbels befindet sich zwischen Speiseröhre und Brustwirbelsäule eine Höhle, die die Speiseröhre von der Wirbelsäule löst und in die Mundhöhle zum Gaumen und bis zum Kehlkopf führt. Die hintere Speiseröhrenwand ist zerfetzt, der Kehldeckel geschwollen, der Kehlkopfeingang enorm verengt. Das reife Kind hat gelebt und starb durch **Erstickung infolge Fingereinbohrung.**

Fall 31 einschließlich 38 wurden von Marz ausführlich behandelt. Dort ist auch die einschlägige Literatur weitgehend berücksichtigt. Bei diesen 8 Fällen (1912—1925) findet sich einmal eine Schädelverletzung. Bei den 6 folgenden Fällen (1926—1929) 2 mal eine Schädelverletzung. Kombination mit Würgen kam hier nicht vor. Dagegen scheint die Kombination mit Kopfverletzungen hier zuzunehmen. Eine abweichende Beobachtung konnte Haberda (bei Kolisko) machen. In seinem Wiener Material nahmen Kopfverletzungen an Zahl ab und Würgfälle zu. Das gleiche beschreibt Antoine. Seine Fälle waren 12 mal mit Würgen, 6 mal mit Schädelbrüchen (3 mal neben Würgespuren) kombiniert. Auch er betont die Abnahme von Schädelverletzungen und die Zunahme von Würgfällen. In Fall 31 und 32 wurden beidemale die Kinder auf dem Friedhof hinter dem gleichen Grabstein gefunden. Schon Marz vermutete, daß beide Kinder von der gleichen, jedoch nicht ermittelten Mutter stammten. Fall 40 zeigt eine immerhin ungewöhnliche äußere Verletzung am rechten Unterkieferwinkel. Die Wundhöhle hängt mit den Rachenverletzungen zusammen und wurde wahrscheinlich durch Durchstoßen des Fingers von innen nach außen verursacht. Ein Bild ausgedehnter rohester Gewaltanwendung zeigt Fall 41: Außer schweren Rachenverletzungen fand sich ein Schädelbruch, die Rippen waren eingedrückt und die Leber zerrissen. Wie diese schweren Verletzungen zustande gekommen sind, läßt sich nicht sagen. In Fall 41 wurde zunächst eine Erstickung des Kindes durch Fingereinbohrung versucht, dann das noch lebende Kind ins Wasser geworfen .Auch die beiden letzten Fälle zeigen ausgedehnte Verletzungen als Zeichen rohester Gewaltanwendung, wie sie erfahrungsgemäß nur bei Fingereinbohrung zustande kommt.

Von den 6 Fällen zeigen: 5 Hautabschürfungen, 3 interstitielles Emphysem, 2 stecknadelkopfgroße Blutungen über dem Herzbeutelüberzug.

Tod durch fragliche Erstickung.

Bei den folgenden 17 Fällen konnte, wie aus den Sektionsbefunden ersichtlich, als Todesursache Erstickung wahrscheinlich gemacht werden, ohne daß sich jedoch die Art und Weise des Erstickungstodes, also auch nicht die vorsätzliche oder fahrlässige Tötung im einzelnen Fall sicher ermitteln ließ.

45. G. S. 30. 8. 1919. Weibliches unbekanntes Neugeborenes, 52 cm, 3650 gr, wurde aus dem Auermühlbach gezogen. Aus der Nase rinnt blutigwässeriger Schleim. An der Basis des Herzens ein stecknadelkopfgroßer dunkler Blutfleck. Das reife, lebensfähige Kind hat gelebt und starb vermutlich durch Erstickung. Höchstwahrscheinlich ist **das Kind schon tot ins Wasser gekommen, da dieses weder in die Atmungswege, noch in den Magendarmkanal eingedrungen ist.**

46. G. S. 29. 5. 1923. Männliches Neugeborenes der S. 51 cm, 2900 gr. schwer, von der Frauenklinik eingeliefert. Vereinzelte Blutaustritte an der inneren Brustdrüse. Ausgedehnte Blutungen auf der Oberfläche beider Lungen. Geringes interstitielles Emphysem. Das reife, lebensfähige Kind hatte gelebt. Der Sektionsbefund ergibt keine sichere Todesursache, spricht aber auch nicht dagegen, daß das Kind durch Bedecken mit weichen Gegenständen erstickt worden sein könnte.

47. G. S. 19. 12. 1923. Weibliche unbekannte Kindsleiche, 54 cm, (!) 3100 gr, gefunden in Obermenzing, wird in einer Pappschachtel und grauem Packpapier überbracht. Hochgradiges interstitielles Emphysem. Am unteren Pol der Schilddrüse kleine Blutungen. Das reife, lebensfähige Kind hat gelebt und starb durch Eindringen von Luft in das Zwischengewebe der Lunge, durch Steigerung des interalveolären Drucks, vielleicht infolge von Bedecken der Luftzuführungswege mit weichen Gegenständen.

48. G. S. 28. 12. 1923. Weibliches Neugeborenes der Emilie W., 51 cm 3800 gr, von der Frauenklinik überbracht in einer Pappschachtel mit blutbeschmierten Büchern, Briefschaften und Bildern. Zahlreiche kleinere und größere Blutaustritte auf dem Lungenfell und dem Herzbeutelüberzug. Das reife, lebensfähige Kind hat gelebt und starb an Erstickung. Ob fahrlässig (durch Bedecken mit weichen Gegenständen) oder cerebral, infolge von Lebensschwäche, ist nicht feststellbar. (Riß der oberen Zeltplatte und flüssiges Blut an der Ober- und Unterfläche des Gehirns).

49. G. S. 3. 11. 1924. Männl. unbekannte Kindesleiche, 51 cm, 3020 gr, gefunden in einer Wiese in Steinhausen. An Kopf und Gesicht kleine Hautabschürfungen. Augenbindehäute ziemlich stark ausgespritzt. Aus beiden Nasenlöchern entleert sich reichlich gelb-bräunlicher Schleim. Im Rachenschleim mikroskopische Faser eines Vogelfederchens. Am Vorderrand des linken Lungenoberlappens ausgedehntes interstitielles Emphysem. Am Herzbeutelüberzug drei stecknadelkopfgroße Blutaustritte. Im Rachen und Kehlkopf Schleim und geringe Beimengungen von Fruchtwasserbestandteilen. Das reife, lebensfähige Kind hat gelebt. Der Befund

deutet auf Erstickung als Todesursache, deren Zustandekommen aber ungeklärt ist.

50. G. S. 9. 12. 1924. Männl. Neugeborenes der Vikt. Sch., 52 cm, 2630 gr, in einer Pappschachtel in ein Stück eines weißen leinenen Frauenhemdes eingewickelt. Die Sch. verheimlichte Schwangerschaft und Geburt. Man fand das Kind im Kleiderschrank. Augenbindehäute rechts bis in die feinsten Verzweigungen ausgespritzt. An der Lungenoberfläche vereinzelte mohnkorn- bis hirsekorngroße Blutaustritte, ebenso auf der Hinterfläche des Herzbeutelüberzuges. Im Schaum der Luftröhre findet sich mikroskopisch das Ende eines kleinen Daunenfederchens. Am Zungengrunde liegt eine blaugrau gefärbte Wollfaser und helle Baumwollfasern. Das reife, lebensfähige Kind hat gelebt. Der Sektionsbefund spricht für Erstickung des Kindes, nach dem späteren Geständnis der Mutter durch Einwickeln in einen baumwollenen Unterrock.

51. G. S. 5. 12. 1925. Männl. unbekannte Kindesleiche, 50 cm, 2830 gr, gefunden in einem Hausgang der Schleibingerstraße. Am Lungenfell stecknadelkopfgroße Blutaustritte (vereinzelt), desgleichen auf dem Herzbeutelüberzug. Mäßiges Lungenoedem. Das reife, lebensfähige Kind hat gelebt, Tod durch Erstickung durch Bedeckung der äußeren Luftzuführungswege möglich. Geständnis der Mutter: Erstickung, ist nachträglich auf dem Protokoll vermerkt.

52. G. S. 17. 12. 1926. Weibl. Kindesleiche der Walburga W., 50 cm, 3050 gr, in einer großen Schachtel überbracht, in blutbeschmutztem Papier und graugrün gestreiftem Unterrock. Die Kindsmutter gebar am 9. 2. 17 ein Kind, dieses lebt. Am 8. 2. 20 gebar sie wiederum, wickelte das lebende Kind in einen Rock und ertränkte es in dem Gartenbrunnen ihrer Dienstherrschaft. Jetzt (1926) verheimlichte sie Schwangerschaft und Geburt. Sie habe gebadet und beim Entsteigen der Wanne sei die Blase gesprungen und gleich darauf das Kind auf den neben der Wanne liegenden Unterrock gestürzt. Als sie das Kind aufheben wollte, sei es ihr in die Badewanne gerutscht. Sie wickelte das Kind in den Unterrock und brachte es in ihr Zimmer in eine Schachtel. Später verbarg sie es im Festsaal unter dem Schenktisch. An Gesicht und Kopfschwarte mehrere Hautabschürfungen. Am linken Rippenbogen eine pfefferkorngroße Blutdurchtränkung. An Zunge, rechtem Gaumensegel und hinterer Speiseröhrenwand kleine schwarze Rußpartikelchen. An Lungenfell einzelne nadelstichgroße Blutungen. Das reife, lebensfähige Kind hat kurz gelebt. **Ertrinken im Badewasser möglich, aber nicht sicher feststellbar,** (Leiche frei von Blut) ebenso ist erst **Erstickung durch Einwickeln in einen Unterrock möglich.**

53. G. S. 22. 3. 1927. Männliche unbekannte Kindsleiche, 45,5 cm, 1780 gr, wurde beim Südwerk II aus der Isar gezogen. In der Mundhöhle

kleinste Sandkörnchen. Die innere Brustdrüse zeigt massenhaft nadelstichgroße Blutaustritte. Zahlreiche Blutungen auf dem Lungenfell. Der Herzbeutelüberzug ist übersät mit kleinsten Blutaustritten .Auch unterhalb des Kehlkopfes noch Flußsand. Das Kind, etwa Mitte des 9. Monats, war bedingt lebensfähig und hat gelebt. Kein sicherer Anhaltspunkt, daß das Kind ertrunken ist. Möglich ist auch Erstickung mit weichen Bedeckungen.

54. G. S. 17. 6. 1927. Männliches Kind der Viktoria F., 48 cm, 2660 gr, fand die Hebamme schon tot im Zusammenhang mit dem Mutterkuchen unter dem Bette liegen. Im Schleim der Mundhöhle sind mikroskopisch Baumwollfasern, ein Daunenfederteilchen und eine Leinwandfaser isoliert davon nachweisbar. Im Schädel Blutungen infolge einer Geburtsschädigung. Ueber beiden Hirnbeinen sind flächenhafte Blutdurchtränkungen der Kopfschwarte und der der Beinhaut aufgelagerten sulzigen Weichteile. In dünner Schichte liegt Blut zwischen Schädeldach und Beinhaut. Weiche Hirnhäute ganz dünn mit Blut bedeckt. In der linken mittleren Schädelgrube ist ein 1 cm breiter oberflächlicher Tentoriumriß. Schädelknochen unverletzt. An Kehlkopf und Luftröhre Oedeme. Der Herzbeutelüberzug zeigt an der Vorderseite und an der rechten Kante zahlreiche kleinste Blutaustritte. Die Lunge ist mit zahllosen mohnkorngroßen Blutungen übersät. Einzelne, etwa 12, finden sich auf dem Zwerchfell. Am hinteren Rand des foramen ovale des Herzens ist eine sichelförmige Blutung. Ausgedehntes interstitielles Emphysem. Das Kind, etwa Ende des 9. Monats, war lebensfähig und hat gelebt. Der Befund läßt an Erstickung durch Bedecken mit Kissen oder Aehnlichem, ohne Hinterlassung äußerer Spuren denken.

55. G. S. 26. 1. 1928. Männliche unbekannte Kindsleiche, 54 cm, 3800 gr, wurde beim Südwerk III aus der Isar geborgen, in Papier und eine Hemdhose eingewickelt und mit einem roten Bändchen verschnürt. Aus Mund und Nase läuft wässerige Flüssigkeit. An den Augenbindehäuten und an den Wangen kleinste Blutungen. Unterhautfettgewebe sehr blaß. Am Lungenfell reichlich Blutaustritte, vereinzelt kleine am Herzbeutelüberzug. In Kehlkopf und Luftröhre schleimig wässeriger Inhalt. An einzelnen Stellen findet sich interstitielles Emphysem. Das reife, lebensfähige Kind hat gelebt. Kein ausgesprochener Ertrinkungsbefund. Die Umhüllung läßt auf Beseitigung des schon toten Kindes schließen. Erstickung mit weichen Bedeckungen wäre wohl möglich.

56. G. S. 16. 4. 1928. Männliches Neugeborenes der Therese W., 51,5 cm, 3152 gr. Diese gebar in der Nacht vom 13.—14. in Gegenwart des Kindsvaters angeblich auf dem Topf. Das Kind habe gelebt und sei ins Bett gelegt worden. Sie sei eingeschlafen, und nachher sei das Kind tot gewesen. Tagsüber gingen beide Eltern ihrer Beschäftigung nach. Das

Zimmer war in sehr verwahrlostem Zustand. Gesicht, vordere Kopfhaut und Hals des Kindes sind übersät mit nadelstich- bis mohnkorngroßen unscharfen Blutaustritten. An der Innenfläche des Nabels eine umschriebene Blutdurchtränkung, der Nabelstrang, 5.3 cm lang, ist fetzig abgetrennt. Am Lungenfell zahlreiche Blutaustritte, die sich nach den Unterlappen zu vergrößern. An beiden Unterlappen interstitielles Emphysem. Eine kleine Blutung auf der inneren Brustdrüse. Sehr blasse, etwa mohnkorngroße Blutaustritte an der Hinterfläche des Gaumensegels, auf dem Kehldeckel und in den seitlichen Taschen des Kehlkopfeingangs. An der rechten Herzkante vereinzelte Blutaustritte. Das reife, lebensfähige Kind hat gelebt und starb durch Erstickung. Blutarmut vielleicht auf stärkerer Blutung aus der Nabelschnur beruhend.

57. G. S. 31. 5. 1928. Weibliche unbekannte Kindsleiche, 51 cm, 2830 gr, gefunden am Sendlinger Friedhof. Hautabschürfungen im Gesicht. Innere Brustdrüse, Lungenfell und Herzbeutelüberzug zeigen zahlreiche verschieden große Blutaustritte. Geringes interstitielles Emphysem. Das reife, lebensfähige Kind hat gelebt. Der Sektionsbefund spricht wohl für Erstickung; Spuren äußerer Gewalt sind indessen nicht feststellbar.

58. G. S. 7. 3. 1930. Männliches Neugeborenes der Helene K., 52 cm, 3535 gr. Diese kam in einer Kiesgrube nieder, brachte angeblich ihr Kind gleich um und vergrub es. Näheres laut Erhebung im Protokoll ist nicht zu ermitteln. Die Leiche war mit Kieselsteinen und Schmutz bedeckt. Auf der linken Hirnhalbkugel und am Kleinhirn flüssiges Blut. Muskulatur sehr blaß. An Lungenfell und Herzbeutelüberzug vereinzelte kleinste Blutaustritte. Am rechten Mittellappen intestitielles Emphysem. Vereinzelt Blutungen im Kehlkopf. Das reife, lebensfähige Kind hat gelebt. Erstickungstod möglich.

59. G. S. 30. 6. 1930. Neugeborenes E. 51 cm lang, 3000 gr schwer, war mit Blut beschmiert. Kleine Hautverletzung hinter dem linken Ohr. Lungen beatmet. **Am Lungenfell zahlreiche kleinste Blutaustritte** rechts und links, ebenso zahlreiche Blutaustritte an der inneren Brustdrüse, sowie am Herzbeutelüberzug. Streifenförmige Blutung unter dem Sternocleidomastoideus. Das reife Kind hat gelebt. Es sei mit einer doppelt um den Hals geschlungenen Nabelschnur geboren worden. Diese lag jedoch nicht so fest an, daß das Kind nicht atmen konnte, sie hinterließ nicht mal eine Drucknarbe. Das Kind starb an Erstickung, vielleicht durch Bedeckung mit weichen Gegenständen.

60. **G. S. 1. 10. 1930.** Unbekanntes männl. Neugeborenes, gefunden im Schwabinger Bach, 52 cm groß, 3085 gr schwer, mit Sand und Algenrasen bedeckt. Die Haut ist teilweise abgestoßen. Im Brustkorb **inter-**

stitielles Emphysem. Kein Wasser im Magen. Das reife, lebensfähige Kind hat kurz gelebt und starb an Erstickung.

61. G. S. 30. 12. 1930. Weibl. Neugeborenes E. 53 cm lang, 3430 gr schwer. Es handelt sich um das 6. Kind einer ledigen Dienstmagd. Das Kind wurde auf dem Heuboden geboren, sei angeblich tot gewesen und **wurde von der Mutter in Gerste vergraben und am 29. 12. wieder ausgegraben.** Die Kindsmutter gestand, das Kind habe kurz gelebt und sei spontan gestorben. Nabelschnur abgerissen. Häcksel am ganzen Körper. Am Rücken und Hinterkopf Lehmmassen. **Am Zungenrücken pflanzliche Substanzen.** Keine Fremdkörper im Rachenraum, zahlreiche kleinste Blutaustritte am Herzbeutelüberzug. **Im Magen 8—10 kleine Fremdkörperchen.** Das reife Kind hat gelebt und starb höchstwahrscheinlich durch **Erstickung.**

In den vorliegenden 16 Fällen ergab in einem Falle das Geständnis der Mutter, daß der Tod des Kindes durch Ersticken durch Einwickeln in einen baumwollenen Unterrock eingetreten war. In den übrigen Fällen kann als Todesursache nur Erstickung schlechthin angenommen werden; eine sichere Ursache der Erstickung wurde nicht gefunden. Die Beurteilung dieser Fälle muß vier Möglichkeiten berücksichtigen: Es kann absichtliche Tötung vorliegen, ebensogut Fahrlässigkeit durch Unterlassung des nötigen Beistandes, oder die Mutter war durch die Geburt so geschwächt, daß sie dem hilflos zwischen ihren Schenkeln liegenden Kind nicht helfen konnte und dieses erstickte, oder aber das Kind starb spontan. Im Falle 54 weist die Anamnese auf Erstickung mit weichen Bedeckungen hin, und der Befund bestätigt den Verdacht. Fall 56 starb durch Erstickung. Das lebende Kind wurde von den Eltern ins Bett gelegt und dort liegen gelassen. Auch hier ist Erstickung mit weichen Bedeckungen mit großer Wahrscheinlichkeit anzunehmen. Ob in Fall 52 das Kind durch Einwickeln in einen Unterrock oder durch Sturz ins Badewasser ums Leben kam, läßt sich aus dem Sektionsbefund allein nicht sicher feststellen. Die Kenntnis der Anamnese läßt beide Möglichkeiten zu. Der Befund spricht nicht für Ertränkung, da weder ein Lungenoedem noch Wasser im Magen und Darm gefunden wurde. Einmal war ein Fall mit Schädelbruch kombiniert. Skrzeczka beschreibt einen Fall, wo Sturzgeburt oder Erstickung durch Einwickeln in einen Unterrock als Todesursache konkurrieren. Fielitz bringt 2 Fälle, 1 mal Abschluß der Luftwege durch ein Federbett, 1 mal durch Einwickeln in eine Schürze.

Als Befunde ergaben sich: 10 mal interstitielles Emphysem, 1 mal Lungenoedem, 13 mal ecchymöse Blutaustritte am Lungenfell, 13 mal am Herzbeutelüberzug, 6 mal an der inneren Brustdrüse, 1 mal am unteren Schilddrüsenpol, 1 mal am Zwerchfell, 1 mal am Kehlkopf, 1 mal am Gaumensegel, Kehldeckel und seitlichen Rachentaschen.

Tod durch Schädelverletzung.

Bei den folgenden Fällen, in denen eine Schädelverletzung als Todesursache angesprochen werden muß, stehen drei Hauptfragen zur Debatte: 1. Liegt eine Sturzgeburt vor? 2. Haben wir es mit einer Einwirkung äußerer Gewalt (absichtlich oder unabsichtlich) zu tun? 3. Entstand die Verletzung erst nach dem Tode des Kindes?

Bei 7 Fällen konnte die Mutter ermittelt werden. Bei 4 Fällen ist die Geburtsgeschichte, die gerade hier äußerst wichtig ist, bekannt.

Kasuistik.

62. G. S. 8. 6. 1921. Weibliche Kindsleiche W. D., 52 cm, 2350 gr, gefunden im Kamin im Hotel Metropol (Bayerstraße), zeigt hochgradige stinkende Fäulnis. Oberhaut fehlt, Madenfraß, teilweise verrußt. Alle Organe der Brust und Bauchhöhle matsch und faul. Das Kind war reif. Der Rußbefund im Magen und die Luft im Dünndarm sprechen mit großer Wahrscheinlichkeit für ein Leben post partum. Ferner findet sich eine Schädelknochenverletzung als **zackiger Sprung im linken Seitenwandbein,** die wohl als Todesursache anzusprechen ist.

63. G. S. 7. 5. 1929. Des 53 cm langen, 3100 gr schweren Knaben der Maria D. Protokoll siehe Fall 80 bei Verblutung aus der Nabelschnur.

64. G. S. 27. 2. 1929. Männliche unbekannte Kindsleiche, 62 cm!, 3038 gr, wurde unterhalb der Bogenhauser Brücke aus der Isar gezogen, ziemlich faul, Bauch aufgetrieben. Am linken Seitenwandbein Knochensprung von der Pfeilnaht zum Scheitelhöcker verlaufend, ebenfalls rechts ein 1—1½ cm langer Sprung, von der Kranznaht zum rechten Scheitelbein ziehend. Gehirn zu breiiger Masse erweicht. Das reife, lebensfähige Kind hat gelebt. Der Schädelbruch weist auf stärkere Gewalteinwirkung hin. **Ob er eine Folge einer Sturzgeburt ist oder durch vorsätzliche Tötung verursacht wurde, läßt die Sektion allein nicht entscheiden.**

65. G. S. 17. 11. 1914. Männliche unbekannte Kindsleiche, 50 cm, 2990 gr, gefunden im Englischen Garten. Am Schädel findet sich am rechten und linken Seitenwandbein je eine Blutunterlaufung. Im rechten Scheitelbein ist ein 3½ cm langer, nicht ganz gerader Knochensprung von der Mitte der Pfeilnaht gegen das rechte Ohr hin verlaufend, weiter außen ein zweiter 1½ cm langer Sprung in gleicher Richtung verlaufend, der 8 mm lang rechtwinklig nach rückwärts abbiegt. Zwischen Knochen- und harter Hirnhaut geringfügige Blutung. Das Gehirn ist weich, zerfließlich, blutreich. Am Grunde der linken Schläfengrube findet sich dickflüssiges Blut. Das reife, lebensfähige Kind hat kurz gelebt, starb offenbar an dem Schädelbruch.

66. G. S. 17. 11. 1919. Weibliche unbekannte Kindsleiche, 48 cm, 2080 gr, gefunden in der Isar bei Oberföhring, beschmutzt mit Grashalmen, Blattresten und Hühnerdarmteilen! Am ganzen Körper ziemlich dicker Algenbelag. (Lag 14 Tage im Wasser). Im rechten Scheitelbein befindet sich ein vom Höcker ausgehender Knochensprung; ein 5 cm langer Schenkel endet in der Pfeilnahtmitte, der andere 4 cm lange in der Mitte der rechten Kranznahthälfte. Beide bilden einen Winkel von 90 Grad. Ein stärkerer Bluterguß ist nicht mehr nachweisbar. In der Schädelhöhle ist kein freies Blut. Das fast reife, lebensfähige Kind hat sehr kurz gelebt und starb an dem Schädelbruch, der keine Geburtsverletzung war. Er kann durch Sturzgeburt oder absichtliche Gewalteinwirkung, aber auch erst nach dem Tode entstanden sein.

67. G. S. 26. 11. 1927. Weibliches Neugeborenes der H., 49 cm, 2920 gr. Die Kindsmutter hatte heimlich geboren. Das Kind fand man, in ein Handtuch gewickelt, im Koffer im elterlichen Anwesen in Murnau. Der linke Oberarmknochen ist etwa in der Mitte durchgebrochen, dort und am Unterarm, in der Nähe der Hand ist blutiges Gewebe ausgetreten. Hautabschürfungen im Gesicht, mehrere kleinere und ein fast fingerkuppengroßer Blutpunkt an der inneren Brustdrüse. Am Lungenfell und Herzbeutelüberzug zahlreiche stecknadelkopfgroße bis halblinsengroße Blutaustritte. Weiche Kopfbedeckungen stark mit Blut durchtränkt. Im rechten und linken Scheitelbein verläuft je ein Knochensprung vom Scheitelhöcker senkrecht nach unten bis zum unteren Rand des Scheitelbeinrandes, links 1½ cm lang; über und unter der harten Hirnhaut flüssiges Blut, Zeltplatte unvollständig eingerissen, stark blutig durchtränkt, größerer Riß in der Hirnsichel. Das reife, lebensfähige Kind hat gelebt und starb an Gehirnlähmung infolge der Schädelbrüche und Gehirnverletzung. (Gehirnmasse zeigt am rechten Schläfenlappen eine flache, blutdurchtränkte Stelle, kirschkerngroßer blutiger Quetschungsherd im rechten Kleinhirn).

Nachtrag: Im linken Brustfellraum findet sich nahe der Wirbelsäule eine ziemlich ausgedehnte schwärzliche Blutdurchtränkung. **Erste bis siebte Rippe dort gebrochen. Diese Verletzung und der Bruch des Oberarmnochens wurden zweifellos intra vitam beigebracht.**

68. G. S. 11. 5. 1915. Weibliches Neugeborenes der K., 50,5 cm, 2950 gr, gefunden in einem Waschhaus der Schleisheimerstraße, teilweise im Zustand beginnender Zersetzung. Weichteile des Schädels sehr blutreich. An Stirn und Hinterhautpartien ausgedehnte Blutungen. Das Schädeldach zeigt zahlreiche Knochensprünge, besonders einen sternförmig auseinanderdrängenden am linken Seitenwandbein, einen das Seitenwandbein rechts durchquerenden, von dessen äußerem Ende wieder strahlenförmig ein Sprung ausgeht. Auch die untere Partie des Schläfenbeins ist

von einem solchen Sprung durchquert. Die Dura ist gerötet. Das Gehirn eine himbeerfarbige, schmierige Masse. Das reife, lebensfähige Kind hat gelebt. Sein Tod ist auf die Schädelbrüche und deren Wirkung auf das Gehirn zurückzuführen. **(Stumpfe Gewalt.)**

69. G. S. 1. 5. 1917. Weibliche unbekannte Kindsleiche, 49 cm, 2730 gr. Gefunden im alten Schwabinger Friedhof. Hautabschürfungen im Gesicht, das ganze Schädeldach bis zu einer Dicke von 0,5 cm von geronnenem Blut überzogen, in ausgedehnter Weise zertrümmert. Rechtes Seitenwandbein beginnend an der Hinterhauptschuppe bis zum Stirnbein ziemlich in der Mitte gebrochen. Linkes Seitenwandbein zeigt einen 3 cm langen Sprung im hinteren Teil, nach oben ziehend, der vordere Quadrant ist durch 2 Sprünge ausgesprengt, die rechtwinkelig nach oben und vorne zu den Nähten ziehen. Alle Nähte gesprengt, an der Längsnaht des linken Stirnbeins ist durch 3 Sprünge ein quadratische Stück von 3 cm ausgesprengt. Das ganze Gehirn ist zwischen harter und weicher Hirnhaut mit geronnenem Blut überzogen. Am Gehirn leichte Quetschung. Die gut beatmeten Lungen zeigen besonders am rechten Oberlappen zahlreiche halbstecknadelkopfgroße Blutaustritte. Das fast reife, lebensfähige Kind hat gelebt und starb durch einen **schweren Splitterschädelbruch(erheblich äußere Gewalt).**

70. G. S. 9. 2. 1922. Betrifft die Zwillinge der Therese S. Diese gebar nachts heimlich. Die Geburt sei schnell gegangen, und die Kinder seien tot gewesen. Sie habe sie in eine blecherne Waschschüssel gelegt und gegen Morgen vom 3. Stock in den Hof hinabgeworfen. Beide Kinder waren vollkommen steif gefroren, als sie gefunden wurden.

Kind A. Männliche Kindsleiche, 37 cm, mit Blut und Käseschmiere verunreinigt. Nabelschnur durchgeschnitten, nicht unterbunden. Kopf weich, durch Zertrümmerung der Kopfknochen zusammengedrückt. Keine äußeren Verletzungen. An der Unterfläche der Leber mehrere kleine Berstungsrisse. Blutige Flüssigkeit in der Bauchhöhle. Am Herzbeutelüberzug einige Blutaustritte. Kopfschwarte und Beinhaut teilweise blutdurchtränkt. Beide Seitenwandbeine sind von vorne nach hinten durchgebrochen. Links geht der Sprung bis zum Stirnbein. Außerdem Quersprünge. Harte Hirnhaut beiderseits geborsten. Gehirnsubstanz verlaufen. Das Kind, Ende des 7. Monats, war nicht lebensfähig, hat jedoch kurze Zeit gelebt und etwas Luft geschluckt. Kein Blut in Luftröhre und Magen. Das Kind starb wahrscheinlich spontan an Lebensschwäche und wurde dann erst tot in den Hof geworfen, wobei die Verletzungen entstanden. Dafür spricht auch das Fehlen von Blut in Luftröhre und Magen.

Kind B. Männliche Kindsleiche, 38 cm, ebenfalls mit Blut und Käseschmiere beschmiert, Nabelschnur stark gebläht und sulzig. Bis 20 ccm

freies Blut in der Bauchhöhle. In Mund, Rachenhöhle und Luftröhre blutiger Schleim. Gewebe zwischen Wirbelsäule und Speiseröhre gerötet, 6. und 7. Rippe gebrochen. Lungen schwach beatmet; linker Leberlappen breit und sternförmig zerrissen. Kopfhaut und Beinhaut auf der rechten Seite blutig durchtränkt, von der Mitte der rechten Kranznaht zum Scheitelhöcker verläuft ein Sprung, der dann um ca. 135 Grad abbiegt und zum äußeren Gehörgang zieht. Kein Blut zwischen Beinhaut und Knochen. Links ein weiterer Sprung, am Winkel von Schläfen und Lambdanaht beginnend, nach dem Scheitelhöcker ziehend, von dort noch kleine Ausläufer nach der Pfeilnaht. Harte Hirnhaut abgehoben, keine Blutung. Gehirn erweicht, teilweise himbeergeleeartig verfärbt. Das Kind, Ende des 7. Monats, besser entwickelt als Kind A, an der Grenze der Lebensfähigkeit, hat gelebt und starb durch den Schädelbruch und die Leberzerreißung.

71. G. S. 22. 9. 1921. Weibliches Neugeborenes der Maria G., 48,5 cm, 1900 gr, eingeliefert von der Frauenklinik. An Hals und Gesicht zahlreiche Hautabschürfungen. Flächenhafte, nicht sehr große Blutung in der Scheide des rechten Kopfnickers. Am Lungenfell des linken Oberlappens, auf dem zungenförmigen Fortsatz ein mohnkorngroßer Blutaustritt. Der Herzbeutelüberzug zeigt auf der Hinterfläche des rechten Vorhofs und der Grundfläche des Herzbeutels mehrere umschriebene Blutungen. Beim Ablösen der Kopfschwarte zeigt sich fast in ihrem ganzen Umfange enorme blutige Durchtränkung und blutig sulzige Verdickung. Im rechten Seitenwandbein zieht sich etwa in der Mitte von der Pfeilnaht aus nach dem Scheitelhöcker ein 2 cm langer Sprung, 1½ cm rückwärts ein zweiter deutlich gezackter Sprung in gleicher Richtung verlaufend, in dessen Umgebung die Beinhaut blutunterlaufen zu sein scheint. Im linken Seitenwandbein ist fast an gleicher Stelle ein ebensolcher etwas unebener und zackiger 4 cm langer Sprung. Die harte Hirnhaut ist innen mit Blut bedeckt. Auf Gehirn, Kleinhirn, Sichel und in der Hirnsubstanz Blutungen. Rechte und linke Zeltplatte unvollständig eingerissen. Die harte Hirnhaut zeigt über dem kleinen linken Keilbeinflügel und dem hinteren Teil der Siebplatte zackige bohnengroße Blutunterlaufungen. **In beiden Augenhöhlendächern je ein blutig umsäumter Haarriß.** Das fast reife, lebensfähige Kind **starb an Brüchen des Schädeldaches und -grundes und an Blutungen in die Umgebung des Groß- und Kleinhirns.** Ueber die Ursache der schweren Verletzung gibt die Sektion allein keinen Anhaltspunkt.

72. G. S. 1. 4. 1912. Weibliche unbekannte Kindsleiche, 54 cm, 2620 gr, gefunden auf einer Wiese beim Schwabinger Friedhof. Das Kind hat die Haltung wie im Mutterleibe. Haut an Hals und Kinn blaß und feucht, sonst stark braun geröstet und vielfach geplatzt, teilweise fetzig abgelöst, Kopf links abgeplattet, durch die zertrümmerten weitklaffenden

Schädelknochen ist die Gehirnsubstanz erkennbar. Die Schädelhaut ist zum Teil braun und schwarz geschmort. Blutaustritte sind nur am Hinterhauptbein erkennbar. Nur dieses und das Stirnbein sind unverletzt. Die Nahtverbindungen mit den anderen Knochen sind gesprengt. Rechtes Scheitelbein unregelmäßig zertrümmert. Sprünge vom Höcker radiär verlaufend, von Quersprüngen gekreuzt, einzelne Stücke fehlen. Linkes Scheitelbein zeigt am oberen Rand eine 1 cm breite Zertrümmerung. **Die harte Hirnhaut ist ausgedehnt zerrissen, das Gehirn nur teilweise erhalten.** Die Zertrümmerung des rechten Scheitelbeines setzt sich am Schädelgrunde fort. Das reife, lebensfähige Kind hat gelebt und starb durch Schädelzertrümmerung. Die **Verbrennungsspuren sind höchst wahrscheinlich post mortem** zustandegekommen.

73. G. S . 14. 6. 1927. Weibliche unbekannte Kindsleiche, 50 cm, 2770 gr, wurde beim Ausladen eines Müllkarrens in der Müllverwertungsanstalt in Puchheim gefunden. Das Kind ist ganz mit braun-schwarzem Staub bedeckt. Kopfschwarte und Beinhaut sind blutdurchtränkt. Die Beinhaut ist über dem rechten Scheitelhöcker geborsten, entsprechend einem s-förmigen Knochensprung, der 2 cm vor der kleinen Fontanelle beginnt, schräg über den Höcker zieht und zwischen Schuppen- und Kranznaht endet. Streckenweise Bluterguß unter der Beinhaut. Blut in und auf den weichen Hirnhäuten und am Boden des Gehirns. Im Bauch ist Blut, Kindspech und Käseschmiere vermischt. Das Bauchfell bräunlichgelblich verfärbt. Das Gekröse des Dickdarms ist teilweise abgerissen, der Darm selbst zweimal zerrissen, überall Blutungen. Becken abnorm beweglich, Schambein links gebrochen. Lungen beatmet, beide Unterlappen zerrissen. Gewebe stark blutdurchtränkt. Rechts hinten Rippenbrüche, in der Muskulatur dieser Gegend fleckige Blutungen. Zahlreiche Blutaustritte am Herzbeutelüberzug. Blutungen am rechten Oberkieferwinkel, Hals- und Schlüsselbeingegend. Im Rachenschleim reichlich Ruß. In der Luftröhre blutiger Schleim, Ruß und Fremdkörperpartikelchen. Das reife, lebensfähige Kind hat gelebt und **starb an schwersten inneren Verletzungen, deren größter Teil intra vitam beigebracht wurde.** Die Mutter konnte nicht ermittelt werden.

74. G. S. 16. 10. 1928. Männliches Neugeborenes der ledigen Uhrmacherstochter Anna W., 41 cm, 3100 gr. Sie spürte nachmittags krampfhafte Schmerzen im Unterleib, sei auf den Abort gegangen und habe bemerkt, daß ihr aus dem Geschlechtsteil etwas in die Schüssel fiel. Da sich heftige Blutungen einstellten, sei sie auf ihr Zimmer gelaufen, wo ihr das Kind entfiel. Es habe keinerlei Lebenszeichen von sich gegeben und in ihrer Aufregung habe sie es in Papier gewickelt und in den ungeheizten Ofen gesteckt. Am Schädel ist das Stirnbein auffallend flach. Der Kopf scheint nach hinten oben rechts in die Länge gezogen. Haut-

abschürfungen im Gesicht und am Körper. In der Luftröhre Ruß und Kohlepartikelchen. Kleine Blutaustritte am Herzbeutelüberzug, Lungen beatmet. Die Kopfschwarte der hinteren Schädelhälfte, besonders rechts, ist blutdurchtränkt. Hochgradige Zertrümmerung des linken Seitenwandbeines, ein stark zackiger, hinter dem Höcker als Winkel gelegener Sprung zieht von der kleinen Fontanelle bis zum Höcker 5 cm lang, vom Höcker zur Felsenbeinpyramide 3,5 cm lang. Ränder teilweise ziemlich stark klaffend. Ein weiterer Sprung zieht von der Pfeilnaht aus 4½ cm, hinter der großen Fontanelle beginnend, als zackige Linie zur Höhe des Höckers. Unter der harten Hirnhaut flache Blutaustritte. Gehirn weich, in den Kammern blutige Flüssigkeit, beiderseits Sprünge des Augenhöhlendaches. Das reife, lebensfähige Kind hat gelebt und **starb mit größter Wahrscheinlichkeit an den Schädelbrüchen.** Das Kind **hat jedoch lebend Ruß eingeatmet,** was auch an Erstickung denken läßt.

75. G. S. 17. 10. 1928. Weibliches Neugeborenes der K., 50 cm, 2850 gr. Die Mutter gebar heimlich, angeblich stehend und an der Stalltür lehnend. Sie stopfte nach ihrem Geständnis dem Kinde Ohm (Dreschmaschinenabfall) in den Mund; da es noch lebte, schlug sie mit einem Stein mehrfach auf seinen Kopf ein und vergrub es im Heustadel. (Motiv: Angst vor den Eltern.) An der Haut des Kindes war Häcksel und Heu. Hautabschürfungen im Gesicht. Stirnhaut bläulich verfärbt, Kopf nach hinten oben in die Länge gezogen. Kopfschwarte und Beinhaut sind über dem rechten Scheitel- und Hinterhauptbein stark sulzig und dunkelrot durchtränkt. Beide Stirnbeinhälften sind von zahlreichen sich überkreuzenden Sprüngen durchsetzt. In beiden Scheitelbeinen 3 zackige Sprünge, von denen einer bogenförmig Kranz- und Lambdanaht verbindet, und ein dritter nach oben in der Richtung der Pfeilnaht hinführt. Weiche Hirnhäute düsterrot verfärbt. Gehirnmasse ausfließend. Haarsprünge ziehen vom Stirnbein in beide Augenhöhlendächer. Am Schädelgrund flüssiges Blut. **Das Zungenbändchen ist eingerissen, rechts und links der Mundboden ein Stück aufgeplatzt, am Gaumensegel Häckselstückchen, an der rechten Hälfte des harten und weichen Gaumens befindet sich eine flächenhafte Wunde mit Häcksel bedeckt. Häcksel in der Speiseröhre und sogar im Magen in Schleim eingehüllt.** Das reife, lebensfähige Kind hat gelebt. Als **Todesursache** kommt sowohl Erstickung durch Einstopfen von Häcksel in die Mundhöhle als auch eine schwere Zertrümmerung des Schädeldaches und -grundes in Betracht.

76. G. S. 28. 5. 1914. Neugeborenes der Anna L., gefunden im Koffer der Mutter. Heimliche Geburt, **angeblich Ohnmacht.** Kleine Hautabschürfungen im Gesicht. An der Lunge interstitielles Emphysem. Geburtsgeschwulst auf dem linken Scheitelbein. Blutungen an der Hirnhautsichel und an der Innenfläche der harten Hirnhaut. In der rech-

ten vorderen Schädelgrube, also im Bereich des rechten oberen Augenhöhlendaches ein Splitterbruch, durch den dunkles Blut hervorquoll. Eine solche Bruchanordnung ist für eine Sturzgeburt oder für eine Geburtsschädigung sehr unwahrscheinlich und weist auf eine grobe äußere Gewalteinwirkung hin. (!) Das reife, lebensfähige Kind hat gelebt. Es könnte in hilfloser Lage zwischen den Schenkeln der Mutter erstickt sein aber auch gewaltsame Einwirkung auf den Kopf (rechte Schädelseite) ist sehr wahrscheinlich.

Fall 63 ist die traurige **Folge einer Sturzgeburt.** Das Kind starb an Verblutung aus der Nabelschnur. (Näheres siehe dort S. 38 als Fall 80a.) Das Kind wurde im hiesigen Hauptbahnhof in die Klosettschüssel eines Eisenbahnwagens geboren. Im vorliegenden Material findet sich noch eine Geburt in der Trambahn. Fog beschreibt 4 Fälle von Geburten im fahrenden Zuge. 2 Fälle beschreibt Schüler, einen Jaki. Fall 64 zeigt die für eine Sturzgeburt typische Anordnung des Bruches. Das gleiche Resultat erhielt auch Casper bei seinen Versuchen durch Fallenlassen der kindlichen Leiche auf den Kopf. Auch hier erfolgte meist Bruch eines Scheitelbeins. Fall 66 zeigt eine ganz ähnliche Bruchanordnung wie Fall 63. Ohne Anamnese kann man nichts Sicheres sagen. Mit gewisser Wahrscheinlichkeit ist der Bruch postmortal entstanden: denn es fand sich kein größerer Bluterguß und kein freies Blut. Die Leiche lag 14 Tage in der Isar. Eine andere Todesursache ließ sich jedoch nicht ermitteln. sodaß eine Entstehung des Bruches zu Lebzeiten auch nicht ausgeschlossen werden kann. Eine Geburtsverletzung liegt sicher nicht vor; denn diese wäre erfahrungsgemäß eine Impression oder ein kleiner Sprung in Richtung der Ossificationsstrahlen. Fall 67 bis 75 zeigen Brüche, wie sie nur durch erhebliche äußere Gewalt zustande kommen. Fall 67 zeigt außer einem Bruch beider Scheitelbeine einen Oberarmbruch und Rippenbrüche links, die zweifellos intra vitam entstanden sind, möglicherweise durch Einzwängen in den Koffer. Die Hautabschürfungen im Gesicht und der ausgesprochene Erstickungsbefund lassen an Zuhalten der Atmungsöffnungen denken. Jedoch könnte das Kind auch erst im Koffer erstickt sein; dagegen spricht allerdings die Beobachtung Nippes, daß bei allmählicher Erstickung (10 Min.) Blutungen ausbleiben sollen. Die Kindsmutter gebar heimlich, nähere Angaben über den Geburtsverlauf fehlen. Ganz ähnlich liegt ein von Haberda veröffentlichter Fall. Es finden sich gleichzeitig Schädelbrüche, Rippenverletzungen und Würgespuren. Fall 68 zeigt so ausgedehnte Brüche, daß eine Entstehung durch Sturzgeburt gar nicht in Frage kommt. Bei Fall 70 hat, gewiß ein seltenes Vorkommnis, die Kindsmutter ihre Zwillinge aus dem 3. Stock durch das Fenster in den Hof geworfen. Valenta (zit. bei Haberda) beschreibt einen Fall, bei dem ein Kind zum Fenster hinausgeworfen

wurde. Skrzecka kennt einen Fall, in dem Zwillinge durch Erdrosselung erstickt wurden. Beide Kinder der S. weisen Leberverletzungen auf. Kind A. wurde schon tot, Kind B. vermutlich noch lebendig heruntergeworfen. Merkwürdigerweise trug Kind B. weit schwerere Verletzungen, dazu noch Rippenbrüche beiderseits davon. Fall 71 zeigt zahlreiche Hautabschürfungen an Hals und Gesicht, eine flächenhafte, nicht sehr ausgedehnte Blutung in der Scheide des rechten Kopfnickers und dazu einen typischen Erstickungsbefund. Das läßt die Annahme zu, daß das Kind gewürgt wurde. Die Brüche beider Scheitelbeine und des Schädelgrundes können nicht auf eine Sturzgeburt zurückgeführt werden. Aehnliche Funde beobachtete Haberda bei Schlägen auf den kindlichen Kopf. Merkel (bei Schwalbe-Brünings) sagt ausdrücklich, daß ausgedehnte Zertrümmerung nie auf Sturzgeburt, sondern stets auf Gewalt ev. mehrmaliges Aufschlagen zurückzuführen ist. In Fall 64 wurde das Kind erst nach dem Tode verbrannt. Zweifellos hat die Hitze die Schädelbrüche weiter gesprengt und so das grauenvolle Bild verstärkt. Ungewöhnlich schwere Verletzungen wurden Kind 72 zugefügt. Das Kind muß lebend in die Aschentonne gekommen und dort durch Nachstampfen verletzt worden sein. Eine Anamnese fehlt. Fall 75 zeigt uns das grauenvolle Bild des kombinierten Kindsmordes, in dem die Mutter mehrere Tötungsarten anwendet, um ja sicher zu gehen. Die Kindsmutter K. gebar aus Angst vor ihren Eltern heimlich, angeblich stehend, an die Stalltüre gelehnt. Die Möglichkeit einer Geburt im Stehen wurde lange bestritten. Dorien konnte indessen 2 mal Augenzeuge dieses Vorgangs sein. Einmal im Gerichtsgebäude, als die Frau schnell die Treppe hinabging. Skrzeczka zitiert einen Fall von Klusemann. Fog beschreibt einen Fall in der Eisenbahn. Haberda gibt an, daß die Frauen in Bosnien meist stehend gebären, daß jedoch bei dem dortigen Lehmboden Schädelbrüche sehr selten sind. Bei Kind K. fanden sich ausgedehnte Schädelbrüche, dazu Rachenzerreißung, die grober Gewalt entspricht, und ein ausgesprochener Erstickungsbefund. Die Ohmbestandteile fanden sich sogar noch im Magen des Kindes.

Eine Zusammenfassung der 15 durch Schädelverletzung gestorbenen Kinder ergibt 13 mal Kindesmord, 2 mal Sturzgeburt, 5 mal Bruch des linken, 3 mal des rechten Scheitelbeins, sonst waren immer beide gebrochen, 1 mal beide Stirnbeine, 2 mal das Schläfenbein, 5 mal Sprünge des Augenhöhlendaches, davon 3 mal beiderseits, 2 mal Tentoriumrisse, 7 mal Hautabschürfungen im Gesicht. In 4 Fällen waren Schädelbrüche mit Erstickung kombiniert, als Erstickungsbefunde zeigen 3 ecchymöse Blutaustritte am Lungenfell, 5 am Herzbeutelüberzug, 2 an beiden Organen gleichzeitig, 2 interstitielles Emphysem.

Tod durch Vergiftung.

Aeußerst selten ist die Ermordung Neugeborener durch Vergiftung. In dem hier vorliegenden Material findet sich nur ein einziger Fall. Das Kind der H. fiel in der Frauenklinik am zweiten Tag post partum durch sein Schreien auf. In den Windeln fand man Säureflecken. Das Kind erbrach. Der Gerichtschemiker stellte fest, daß es sich um Salzsäure handelte. Die Mutter hatte die **Salzsäure** in einem kleinen Spritzfläschchen als „Kölnisches Wasser" mitgebracht.

77. G. S. 11. 4. 1929. Weibl. Kindesleiche 51 cm, 3290 gr. Die Lippen waren schwarz-bräunlich vertrocknet, die Zungenspitze grauschwarz. Zunge sehr derb, grau-bräunlich verfärbt. Nahe der Grenze zwischen hartem und weichem Gaumen nach abwärts ist die Schleimhaut teilweise grau-bräunlich, teilweise grau-gelblich verfärbt, hart und trocken. Schleimhaut der Luftröhre, der Bronchien und des Kehlkopfes grau-bräunlich verfärbt. Dortselbst Schleim von gleicher Farbe. Der Magen erscheint in der Mitte grau-rötlich, im Bereich der kleinen Krümmung und am Ausgang schmutzig grau-grünlich verfärbt. Schleimhaut dort stark verdickt, wie gequollen und mißfarben, grau-schwärzlich verfärbt. Die Schleimhaut des Dünndarms ist auf 8 cm Länge ebenfalls stark verdickt, gequollen und schmutzig grau-schwärzlich verfärbt. Der Inhalt besteht aus grauschiefrigem Schleim. Die Milz ist an der dem Magen zugekehrten Fläche schon schmutzig grün - schwärzlich. Lungen gut beatmet. Das reife, lebensfähige Kind hat gelebt und starb an einer akuten Vergiftung. **Der anatomische Befund spricht für ein ätzendes Gift, die Anamnese für Salzsäure.**

Auch die Literatur zeigt, wie selten ein Kindsmord durch Vergiftung ist. Coester beschreibt einen Fall, bei dem durch die Hebamme fahrlässigerweise äußerlich in der Nabelgegend angewandte Karbolsäure zum Tode führte. Kratter veröffentlichte einen Fall von Phosphor- und Arsenvergiftung. Führer beschreibt die Tötung eines Neugeborenen durch Krähenaugenpulver, das bekanntlich Strychnin enthält; Tardieu eine solche mit Salpetersäure, Fritsch mit Spiritus, Slingenberg mit Arsenik und Grünspan und endlich Ungar mit einer ätzenden Kupferverbindung. Diese Fälle zeigen, wie die verschiedensten Mittel zur Vergiftung gewählt werden. Die Seltenheit der Vergiftung ist wohl ein Zeichen dafür, daß die Mütter die Kinder meist in einer plötzlich auftretenden Erregung töten und nicht mit reiflicher Ueberlegung, wie sie für die vorherige Beschaffung des Giftes nötig wäre.

Tod durch Verblutung aus der Nabelschnur.

In dem von mir durchgesehenen Material finden sich des weiteren vier Fälle Neugeborener, bei denen die Sektion auf Tod durch Ver-

blutung aus der Nabelschnur hinweist. Diese Fälle sind von Karl Schreiber zum Gegenstand einer eigenen diesbezüglichen Abhandlung gemacht worden; hier sei nur kurz darauf hingewiesen, daß solche Todesfälle kaum jemals als vorsätzliche Todesarten (Kindsmordsfälle) in Betracht kommen dürften, sondern höchstens als fahrlässige Tötungen infolge Unterlassung des nötigen Beistandes oder durch unterlassene oder mangelhaft durchgeführte Unterbindung des Nabelstranges zur Beurteilung der betreffenden Kindsmutter oder einer sonst bei der Geburt assistierenden zweiten Person (Hebamme etc.) beurteilt werden könnten. Kurz zusammengefasst handelte es sich um folgende Fälle.

Kasuistik.

78. G. S. 6. 12. 1922. Weibliche unbekannte Kindsleiche, 45,5 cm, 2410 gr, wurde auf dem städtischen Friedhof in Bad Tölz seziert. Das lebensfähige Kind, etwa im 9. Monat, hat gelebt und starb an Verblutung aus der Nabelschnur.

79. G. S. 21. 1. 1923. Weibliches Neugeborenes der Kontoristin Maria K., 41 cm, 1420 gr. Das lebensfähige Kind, etwa Anfang des 9. Monats, hat gelebt und starb an Verblutung nach außen und in die Bauchhöhle infolge Verletzung der Nabelgefäße durch Ausreißung der Nabelschnur.

80. G. S. 13. 4. 1924. Männliche unbekannte Kindsleiche, 53 cm, 3450 gr, gefunden im Augustiner Keller in Papier verpackt. Das reife, lebensfähige Kind hat gelebt. Eine bestimmte Todesursache hat die Sektion nicht ergeben, jedoch läßt der Befund an die Möglichkeit denken, daß das Kind sich aus der zerrissenen Nabelschnur verblutet habe.

Fall 63 = 80a. G. S. 7. 5. 1925. Männliches Neugeborenes der Maria G., 53 cm, 3100 gr. Diese wurde im Zuge von der Geburt überrascht, spürte im hiesigen Bahnhof plötzlich Presswehen und gebar das Kind in die Klosettschüssel des Eisenbahnwagens. Auch bei dieser Leiche fielen die blasse Haut, die kaum angedeuteten Totenflecken auf. In der Gegend der Kranznaht Hautabschürfungen. Die Nabelschnur, 4 cm lang, abgerissen, war jedoch unterbunden. Beim Abziehen der Kopfschwarte zeigte sich eine kinderhandtellergroße, dicke, schwarz-rote Blutdurchtränkung auf der linken Scheitelbeinhöhe, auf die linke Stirnbeinhälfte übergreifend. Im Scheitelbein befand sich ein winkliger Sprung von 135 Grad, nach hinten offen, dessen Scheitel auf dem Scheitelhöcker lag. Der linke Schenkel setzte sich in der Mitte der Hinterhauptsnaht senkrecht auf, der rechte erreichte die Pfeilnaht 2½ cm hinter der großen Fontanelle. Es fand sich kein Bluterguß im Bereich des Sprunges. Das Gehirn war sehr blaß, Lunge und alle Bauchorgane außerordentlich blaß. Das reife, lebensfähige Kind hatte gelebt und geatmet; es starb an Ver-

blutung aus der zunächst nicht versorgten Nabelschnur. Als konkurrierende Todesursache kommt der von der Sturzgeburt herrührende Schädelbruch in Betracht.

Tod durch Krankheit.

Bei 3 wegen Kindsmordverdacht sezierten Neugeborenen konnte als Todesursache eine Erkrankung der Lungen, also ein Tod aus natürlicher Ursache, festgestellt werden.

Kasuistik.

81. G. S. 21. 5. 1917. Weibliches Neugeborenes der Auguste B. Ausgetragenes Kind, 50 cm, 2760 gr. Beide Lungen enthielten wenig Blut, waren gleichmäßig dunkelrot gefärbt, überall lufthaltig, von vermehrtem Saftgehalt, auf Druck einzelne **Schleimpröpfe** entleerend. Die Schleimhaut der unteren Luftröhre und der Bronchialverzweigungen war stärker gerötet und mißfarben, stellenweise reichlich dicken Schleim enthaltend. Muskulatur sehr spärlich entwickelt, Fettpolster gering, alle Organe blaß. Das Kind war an **starkem Bronchialkatarrh** erkrankt. Sein plötzlicher Tod bei allgemeiner Schwächlichkeit und Blutarmut durchaus erklärlich.

82. G. S. 2. 6. 1923. Männliche Kindsleiche Nikolaus D., 53 cm, 3200 gr. Das Kind wurde unabgenabelt liegen gelassen oder weggelegt. Die Geburt sei sehr schnell gegangen. Das Kind sei in der folgenden Nacht gestorben; es habe, angeblich mit unbedecktem Kopf, bei der Mutter im Bett gelegen. Muskulatur und Unterhautfettgewebe dürftig entwickelt. Schleimig schmieriger Belag auf beiden Lungen, im rechten Oberlappen einige Beatmungsherde, daneben ausgedehnte größere Luftbläschenbildung im Lungenfell, die wohl als interstitielles Emphysem anzusprechen ist, und umschriebene Blutungen von schwarzroter Farbe. Am linken Oberlappen Blutungen, die Lunge fühlt sich derb an. Herzbeutel und Herzüberzug zeigen Blutaustritte. Histologisch fand man **Leucozyten und Erythrozyten in den Alveolen.** Massenhaft Blutaustritte im interstitiellen Gewebe. Das reife, lebensfähige Kind hat gelebt und starb an **ausgedehnter Entzündung des Lungengewebes,** nicht an Erstickung laut Gutachten vom 5. 7. 1923.

83. G. S. 16. 3. 1925. Weibliche unbekannte Kindsleiche, 55 cm, 3810 gr, gefunden in einer Pappschachtel im Bürgersaal (Kirche an der Neuhauserstraße). Hochgradig blutverschmiert, Lungen gut beatmet, Gesicht und sichtbare Schleimhäute cyanotisch. Am Lungenfell zahlreiche kleinere und größere Blutaustritte, in Rachen und Speiseröhre rötlicher Schleim. Histologisch fand sich Blut in den alveolären Bezirken, die zum Teil nicht entfaltet sind, Hyperämie, leucocytäre Entzündungsherde in nicht entfalteten Partien. Tod des reifen, lebensfähigen Kindes an Entzündung des Lungengewebes.

84. G. S. 30. 1. 1930. Männliches Neugeborenes G., uneheliches Kind eines Dienstmädchens. Die Kindsmutter erwachte in der Nacht und merkte, daß das Kind kalt war. Sie weckte den Vater. Der herbeigerufene Arzt stellte den Tod fest. Das Kind ist 48 cm lang, 2045 gr schwer. Hautfarbe blau - rot, im Gesicht wegdrückbar. Blutspuren vom linken Nasenflügel zum linken äußeren Augenwinkel ziehend, sind von schaumartiger Beschaffenheit. An der Zungenspitze Blut. Am Hals keine Blutungen. Von der Nabelgegend zu beiden Darmbeinkämmen punktförmige Blutaustritte. Kleinste punktförmige Blutaustritte am Lungenfell, Herzbeutelüberzug und an der inneren Brustdrüse.

An der Lunge auch größere Blutflecken. **In der Lunge rechts und links Blutherde,** besonders in den abhängigen Partien. Im Magen befindet sich eine grau-gelbe Brühe und mikroskopisch Blutfleckchen. Das Kind, etwa Mitte des 9. Monats, war lebensfähig und hat gelebt. Spuren äußerer Gewalt waren nicht nachweisbar. Wahrscheinlich ist der **Tod durch die Lungengewebsblutungen eingetreten.**

Von außerordentlicher Wichtigkeit ist hier eine makroskopisch und eine mikroskopische Untersuchung des Lungengewebes. Vor allem aber muß zur Beurteilung die Kenntnis derartiger krankhafter Vorgänge vorausgesetzt werden können. Jedenfalls muß man stets an die Möglichkeit eines natürlichen Todes denken. Unterlassung des nötigen Beistandes sowie Verwahrlosung sind natürlich ebenfalls zu berücksichtigen und entsprechend zu beurteilen.

Fall 82 zeigt so recht die Gefahren einer heimlichen Geburt. Das Kind wurde später erwartet. Die Mutter war im Augenblicke der Geburt allein, befand sich also in gleicher Lage wie eine heimlich Gebärende. Die gutmütige, wenig intelligente Frau wußte sich nicht zu helfen und legte das deutlich schreiende Kind unabgenabelt zu sich ins Bett, deckte es zu, sodaß nur noch der Kopf frei blieb, und schlief ein. Am anderen Morgen bemerkte sie den Tod des Kindes. Bei sachgemäßer Hilfe wäre diese Frau niemals in den Verdacht gekommen, eine Kindsmörderin zu sein; vielleicht wäre aber auch das Kind gerettet worden. Ein vielleicht etwas ungewöhnlicher Fundort (Fall 83) ist der Bürgersaal, eine Kirche in der Neuhauserstraße. Das Kind lag, in einer Pappschachtel, verschnürt und in Zeitungspapier eingewickelt, auf einer Kirchenbank.

Als Befunde ergaben sich: 1 mal interstitielles Emphysem, 3 mal Ecchymosen am Lungenfell, 3 mal am Herzbeutelüberzug, 1 mal an beiden zugleich, 2 mal an der inneren Brustdrüse.

Totgeborene Kinder. Kasuistik.

85. G. S. 7. 11. 1911. Männliche unbekannte Kindsleiche, nur 47 cm, 1515 gr, wurde in einem Rechen des Glockenbaches angeschwemmt.

Das Kind stammt etwa aus dem letzten Monat der Schwangerschaft, war lebensfähig, aber die Sektion konnte ein Leben nach der Geburt nicht sicher nachweisen. Nach dem Befunde allgemeiner Erweichung (Mazerationen) könnte es auch einige Tage vor der Entbindung abgestorben gewesen sein.

86. G. S. 20. 10. 1914. Weibliches Neugeborenes der ledigen Köchin Antonie B., nur 45 cm, 1950 gr. Auf der Vorderfläche der inneren Brustdrüse und auf dem Herzmuskel einige punktförmige Blutaustritte. In der Lunge nur ganz vereinzelte Luftbläschen, Magen schwimmfähig, Darm nicht. Das Kind hat etwas Luft geschluckt, aber nicht oder höchstens sehr unvollkommen geatmet, sodaß ein Leben nach der Geburt sehr unwahrscheinlich war. Anhaltspunkte für eine unnatürliche Todesursache haben sich nicht ergeben.

87. G. S. 10. 6. 1915. Männliche unbekannte Kindsleiche, 52 cm, 2850 gr, gefunden bei den Propyläen. In den Lungen zahlreiche Fäulnisblasen. Die Lungenoberfläche ist glatt, von dunkelbraunroter Farbe. Auf Druck entweichen keine kleinen Luftbläschen. Das reife, lebensfähige Kind hat **nicht erweislich geatmet und nicht gelebt.**

88. G. S. 20. 2. 1919. Männliche unbekannte Kindsleiche, nur 44,5 cm, 1550 gr, gefunden am Stadtbachrechen der St. Anna Kunstmühle, zeigt deutliche Erscheinungen eines längeren Aufenthaltes im Wasser und umschriebene grau-bräunliche Algenrasen, teilweise außen von Ratten angenagt. Die Lungen sind zurückgesunken, hellrot, scharfrandig, schwimmen nicht, einige mohnkorngroße hellrote Blutaustritte auf dem Lungenfell. Das Kind war nicht ganz ausgetragen, aber lebensfähig. Ein **Leben nach der Geburt konnte nicht erwiesen werden,** ebensowenig, daß das Kind lebend ins Wasser kam.

89. G. S. 2. 11. 1923. Männliches Neugeborenes der Bildhauerstochter Mia G., nur 43 cm, 1600 gr. Die Kindsmutter entband heimlich auf der Starnberger Hütte bei Oberammergau und warf das Kind in den Abort. Die Leiche ist in fortgeschrittenem Fäulniszustand. Mund und Rachenhöhle ohne Befund. Keine Fremdkörper nachweisbar. Lungen nicht beatmet, vereinzelte Blutaustritte auf dem Lungenfell. Das Kind war Anfang des 9. Monats und lebensfähig. Es hat nach der Geburt nicht gelebt, da **weder Atmung noch Luftverschluckung nachweisbar war,** und hat auch nach dem Sektionsbefund in der Abortjauche nicht mehr gelebt.

90. G. S. 12. 7. 1926. Männliches unbekanntes Neugeborenes, erst 44,5 cm, 1500 gr, in einer Schachtel verpackt in einem Hausflur in der Lindwurmstraße im Zustande fortgeschrittener Zersetzung gefunden. Lungen nicht beatmet, mit Gasblasen durchsetzt. Das Kind war etwa im 8.

bis 9. Monat, bedingt lebensfähig, hat aber nach der Geburt nachweislich nicht gelebt.

Auffallenderweise zeigen Fall 86 Blutungen an der inneren Brustdrüse und am Herzbeutel, Fall 88 und 89 am Lungenfell wiederum vereinzelte Blutaustritte. Ein Leben nach der Geburt konnte auf Grund des Sektionsbefundes als sicher ausgeschlossen erscheinen.

Natürlicher Tod bald nach der Geburt. Kasuistik.

91. G. S. 13. 3. 1913. Männliche unbekannte Kindsleiche, 50 cm, 3150 gr, gefunden auf dem südlichen Friedhof, eingehüllt in Pflanzenwolle und in einen grünen Kinderrucksack. Ausgedehnte Schimmelpilzrasen. Die Nabelschnur zieht vom Nabel aufwärts über die rechte Schulter quer über den Nacken und die linke Schulter bis zur linken Leistenbeuge, 50 cm lang, bis 12 mm dick. Sie liegt frei auf der Haut auf und schnürt nirgends ein. Halsorgane ohne Befund, normal. Das reife, lebensfähige Kind hat einige Augenblicke gelebt, die Lungen waren beatmet. Es handelt sich wahrscheinlich um einen natürlichen Tod bald nach der Geburt. **Anhaltspunkte für eine gewaltsame Tötung ergaben sich nicht.**

92. G. S. 26. 5. 1916. Männliche unbekannte Kindsleiche, erst 47 cm, 2600 gr, gefunden im Perlacher Forst. Das Nabelschnurstück, 41 cm lang, ist von links nach rechts um den Hals geschlungen, wo es dem Körper anliegt und eine rinnenförmige Einsenkung bildet. Lungen nur teilweise beatmet. Das Kind war fast reif. **Die auf natürliche Weise um den Hals des Kindes geschlungene Nabelschnur läßt an einen spontanen Tod in oder gleich nach der Geburt denken.** Eine andere Todesursache konnte die Sektion nicht ermitteln.

Die beiden Kinder hatten nur kurze Augenblicke gelebt. Im Fall 92 ist der Tod des Kindes durch den Befund der um den Hals geschlungenen Nabelschnur erklärt. Leider ist hier wie so oft bei aufgefundenen Neugeborenenleichen die Geburtsgeschichte nicht bekannt. Ein spontaner Tod ist am wahrscheinlichsten.

Tod durch Lebensschwäche. Kasuistik.

93. G. S. 10. 2. 1920. Weibliches Neugeborenes der Therese G., 49,5 cm, 3405 gr. Die Mutter behauptet, von der Geburt überrascht worden zu sein. Das Kind sei aus den Genitalien auf den Fußboden herausgestürzt; dabei habe sie das Bewußtsein verloren, als sie wieder zu sich kam, habe es tot neben ihr auf dem Boden gelegen. Der Nabelschnurrest ist 24 cm lang, abgerissen. Am rechten Lungenfell dunkle bis hirsekorngroße Blutungen. Am linken Seitenwandbein ein leicht bogenförmiger Sprung in der Nähe des Scheitelhöckers von der Pfeilnahtmitte ausgehend, dessen Ränder stark blutunterlaufen sind. Am Kopf finden sich Folgen einer längeren Druckeinwirkung mit starken Blutungen

in das Schädelinnere. Der Bruch ist als Geburts-Druckwirkung des Beckens unwahrscheinlich, kann aber wohl von der Sturzgeburt herrühren. Das reife, lebensfähige Kind hat gelebt. Es starb infolge **mangelhafter Atmung, vielleicht durch Gehirndruckschädigung.** — Nabelschnur 82 cm, richtige Nachgeburt?

94. G. S. 2. 11. 1920. Weibliche unbekannte Kindsleiche, 49 cm, 2150 gr, gefunden am Starnberger Bahnhof. Teilweise stark zernagt (Ratten oder Mäuse). Lungen teilweise beatmet, Magen lufthaltig. Das Kind, Ende des 9. Monats, war lebensfähig, hat kurz gelebt und starb wohl infolge mangelhafter Atmung, deren Ursache nicht festgestellt werden kann.

95. G. S. 15. 1. 1921. Weibliche unbekannte Kindsleiche, 42 cm, 1500 gr, gefunden an der Korneliusbrücke (Isar), überbracht in Packpapier, außerdem fand man eine leinene Damenunterhose, in die das Kind möglicherweise eingehüllt war. Flächenhafte Blutung an der inneren Brustdrüse. Zahlreiche größere und kleinere Blutaustritte an Lungenfell und Herzbeutelüberzug. Das Kind war etwa Ende des 8. Monats. Der Luftgehalt des Magens spricht für ein kurzes Gelebthaben. Tod infolge von mangelhafter Entwicklung wohl möglich. Das Kind kam vielleicht schon tot ins Wasser. Keine Spuren äußerer Gewalt nachweisbar.

96. G. S. 19. 5. 1925. Weibliche unbekannte Kindsleiche, 39,5 cm, 1080 gr, gefunden in einer Windel in der Kapuzinerkirche, dabei 50.— Mark und ein Schreiben mit der Bitte um Beerdigung und Anbringung von zwei Anfangsbuchstaben auf dem Kreuz. Vereinzelt punktförmige Blutungen im Lungenfell. Das Kind war etwa in der Mitte des 8. Monats, seiner Entwicklung nach nur bedingt lebensfähig, hat eine Zeitlang gelebt. Tod infolge mangelhafter Entwicklung. **Erstickung mit weichen Bedeckungen ist nicht ausgeschlossen, aber auch nicht erweislich.**

97. G. S. 5. 6. 1930. Unbekanntes weibliches Neugeborenes, gefunden in Grünwald, 1170 gr schwer, 39 cm lang. Geringes Fettpolster, spärliche Muskulatur. Lungen beatmet. Das Kind war Ende des 8. Monats, hat kurz gelebt und starb höchstwahrscheinlich infolge Lebensschwäche.

Fall 93 zeigt wieder, die Richtigkeit der mütterlichen Angaben vorausgesetzt, die Folgen einer heimlichen Geburt. Diese ging angeblich sehr schnell vonstatten, und die Mutter war durch die Ohnmacht verhindert, dem Kinde die nötige Hilfe zu leisten. Der Schädelbruch kann sehr wohl von einer Sturzgeburt herrühren, d. h. richtiger von einer überstürzten letzten Austreibung, denn am Schädel waren deutliche Druckwirkungen zu erkennen, die doch wohl auf eine längere Eröffnungsperiode schließen lassen. Das Kind starb durch die mangelhafte Atmung. Einen eigenartigen Befund bot die Nachgeburt, insofern, als sie eine ungewöhnliche Länge der Nabelschnur, von 82 cm, ergab. Leider ist unkontrollierbar, ob es

wirklich die dazugehörige Nachgeburt war. Abnorm lange Nabelschnüre sind sehr selten. Schneider beschreibt eine von 1,92 m, Neugebauer eine von 1,62 m Länge. Zusammenfassend fand man 3 mal Blutaustritte am Lungenfell, 1 mal am Herzbeutelüberzug, 1 mal an beiden Organen gleichzeitig, 1 mal an der inneren Brustdrüse. Vielleicht mag eine Erstickung infolge zentraler Atmungslähmung die Todesursache sein. Ein Kindsmord ist hier nicht anzunehmen, d. h. keinesfalls erweislich. Da doch die Frühsterblichkeit der Säuglinge während der letzten Jahre schon in den Kliniken beträchtlich zugenommen hat (Polano), so muß mit dieser Tatsache draußen und besonders bei minderbemittelten Bevölkerungsschichten erst recht gerechnet werden. Auch unsere Fälle zeigen, daß meist unreife Kinder von der Frühsterblichkeit betroffen werden. Die Autopsie fällt auch bei den in der Klinik gestorbenen Kindern leider oft negativ aus. Interessant wäre die Feststellung, ob auch hier Ecchymosen häufiger vorkommen.

Todesursache wegen Fäulnis nicht feststellbar.

Der Fäulniszustand einer Reihe von Neugeborenenleichen machte die Feststellung einer bestimmten Todesursache von vorherein unmöglich, konnte doch selbst ein Leben post partum nicht immer mit Sicherheit festgestellt werden.

Kasuistik.

98. G. S. 5. 6. 1916. Männliche unbekannte Kindsleiche 40 cm, 900 gr, gefunden im südlichen Friedhof im Zustand fortgeschrittener Fäulnis, von schwärzlicher Farbe und mit Maden bedeckt. Starke Gasbildung in Brust und Bauchhöhle. Es handelt sich um ein nach Maßen und Gewicht kaum lebensfähiges Kind. Eine Todesursache und ein Leben post partum konnte bei der Fäulnis nicht mehr festgestellt werden.

99. G. S. 2. 7. 1918. Männliche unbekannte Kindsleiche, 50 cm, 2430 gr, wurde, in einer Pappschachtel verpackt und an Fliegerleutnant Sch. adressiert, von Kaiserslautern nach München geschickt. Hochgradiger Fäulniszustand, Oberhaut abgelöst, Madenfraß, Lungen von Fäulnisblasen durchsetzt. Das reife Kind hat, wenn überhaupt, dann sicher nur wenig geatmet. Todesursache nicht mehr feststellbar.

100. G. S. 8. 6. 1921. Vermutlich weibliche unbekannte Kindsleiche war vom 2. 2. bis 8. 6. 1921 im Handgepäck des Hauptbahnhofs München hinterlegt. In einem Karton mit Holzwolle, eingehüllt in ein weißes Flanellhemd und Leinentücher mit Kindspechflecken. Das Leinen ist ein Kopfkissenüberzug ohne Monogramm. Die Leiche ist innerhalb von 4 Monaten vollkommen mumifiziert, mit trockenen schwarzgrauen Schimmelpilzen überzogen. Ein brauchbares Sektionsergebnis ist bei dem Zustand der Leiche nicht zu erwarten. Das Kind war fast reif oder reif, lebens-

fähig, ob es gelebt hat und woran es gestorben ist, ist nicht feststellbar.

101. G. S. 2. 7. 1921. Männliche unbekannte Kindsleiche, 56 cm, (!) 2840 gr, wurde in einem Pappkarton auf dem Bahnhof Stuttgart als Passagiergut nach München aufgegeben. Hier wurde das Paket auch wieder nicht abgeholt und wegen Verwesungsgeruch geöffnet. Zustand hochgradiger Verwesung, grünfauler bis schmutzig ziegelroter Zersetzung. **Brust und Bauch sind gigantisch aufgetrieben, Haut bis zum Platzen gespannt.** Die Nachgeburt bildet eine undefinierbare faule Masse. Aashafter Geruch. Leben post partum und Todesursache nicht mehr feststellbar.

102. G. S. 25. 9. 1923. Männliche unbekannte Kindsleiche, 46 cm, 1500 gr, gefunden in einer Kiesgrube. Der Kopf ist eine zusammengequetschte, schmutzigbraune Masse, die Leiche im Zustand vorgerückter Zersetzung. In der Luftröhre Maden. Das Kind war nicht ganz reif, aber wohl lebensfähig. Ein Leben nach der Geburt sowie Todesursache sind nicht mehr feststellbar.

103. G. S. 17. 6. 1924. Männliche unbekannte Kindsleiche, 53 cm, 2650 gr, gefunden im Waldfriedhof, eingehüllt in Packpapier. Zustand hochgradig stinkender Fäulnis, zahlreiche Schimmelrasen und Fliegeneier, Kopf und Bauch aufgetrieben, Brust und Bauchorgane sehr faul. Das reife, lebensfähige Kind hat kurz gelebt, die Lungen sind beatmet. Todesursache nicht mehr feststellbar.

104. G. S. 2. 10. 1924. Männliche unbekannte Kindsleiche, 52 cm, 3100 gr, wurde in ein Tuch eingebunden bei der Tivolimühle aus dem Wasser geländet, eingehüllt in eine rotkarierte abgesteppte Decke, die mit Schnüren zusammengehalten ist, ferner eingehüllt in bräunlich durchtränkten Leinenstoff (2 dünne Frauenhemden). Der Kopf ist eingehüllt in verschiedene Leintücher und einen Putzlumpen. Die Leiche ist hochgradig faul. **Brust und Bauchorgane von Gasblasen durchsetzt.** Das Kind war reif und lebensfähig, eine Todesursache konnte nicht mehr festgestellt werden.

105. G. S. 9. 3. 1926. Weibliche unbekannte Kindsleiche, 53 cm, 3450 gr, gefunden im Wasser, hochgradig faul, mit Sand und Lehm beschmiert, im Kehlkopf feiner Flußsand, Brust und Bauchorgane hochgradig faul. Das reife, lebensfähige Kind hat kurz gelebt. Eine Todesursache ist nicht mehr feststellbar, kein Beweis möglich, ob das Kind lebend ins Wasser kam.

106. G. S. 1. 7. 1926. Männliche unbekannte Kindsleiche, 49 cm, 1650 gr, eingewickelt in grünes Zeitungspapier. Zehen und äußere Geschlechtsteile fehlen vollständig. Bauchhöhle eröffnet, deren Organe eingetrocknet. Brustkorb vollständig zusammengedrückt, rechter Arm von Nagetieren angefressen. **Die Wirbelsäule scheint in Körpermitte abgedreht zu sein.** Rechtes Zwerchfell und Leber fehlen. Brustorgane sehr faul. Die ganze Leiche ist im Zustand hochgradiger Verwesung. Das Kind war

reif, die fortgeschrittene Fäulnis machte die Feststellung eines Lebens post partum sowie einer Todesursache unmöglich. Bei der **ausgedehnten Leichenwachsbildung des Unterhautfettgewebes** darf angenommen werden, daß die Leiche **mindestens 2 Monate im Wasser lag.**

107. G. S. 6. 11. 1926. Unbekannte Frühgeburt, 38 cm, 950 gr, gefunden an der Holzstraße im Stadtbach. Leib aufgetrieben, graublau verfärbt, Oberhaut in Fetzen abgelöst, Brust und Bauchorgane faul. Auf der Hinterfläche des Herzens nahe der Spitze ein mohnkorngroßer Blutaustritt. Das Kind entspricht dem Ende des 7., Anfang des 8. Monats, bedingt lebensfähig. Ein Leben post partum und eine Todesursache sind nicht feststellbar.

108. G. S. 25. 3. 1927. Weibliche unbekannte Kindsleiche, 51 cm, 2460 gr, war in Zeitungspapier (Münchner Zeitung vom 24. 1. 1927) eingewickelt und in einer Pappschachtel 6 Wochen vorher im Handgepäck des Hauptbahnhofs hinterlegt worden. Hochgradiger Fäulniszustand, Haut graugrün, teilweise abgelöst, an Schulter und Hinterhaut Gasknistern fühlbar, Brust und Bauch aufgetrieben, Gehirn eine stinkende breiige Masse, Lunge von Gasblasen durchsetzt. Das reife, lebensfähige Kind hat gelebt. Todesursache nicht mehr feststellbar.

109. G. S. 8. 6. 1927. Männliche unbekannte Kindsleiche, 3600 gr, gefunden in der Isar, einen scheußlichen Fäulnisgeruch verbreitend, Haut aufgetrieben, von Algenvegetationen bedeckt. Alle Organe sehr faul. Das Kind war reif und lebensfähig. Todesursache sowie ein Leben post partum nicht feststellbar. **Die Leiche lag 3—4 Wochen im Wasser.**

110. G. S. 18. 5. 1928. Männliche unbekannte Kindsleiche, 40 cm, 1400 gr, wurde bei der Thalkirchener Brücke aus der Isar gezogen. Haut teilweise fehlend, von Tieren benagt, Brust und Bauchorgane faul, scheußlich stinkend. Das Kind war etwa Ende des 8. Monats, nur bedingt lebensfähig. Leben post partum sowie Todesursache nicht feststellbar.

111. G. S. 24. 8. 1928. Männliche unbekannte Kindsleiche, 53 cm, 3090 gr, gefunden in einem Hausgang der Prinzregentenstraße, eingewickelt in ein weißes Leinentuch (Stück eines Hemdes) und ein grobes Handtuch, sehr faul, Leib und Schädel aufgetrieben, Lungen stark gebläht. Das reife, lebensfähige Kind hat gelebt. Die fortgeschrittene Fäulnis läßt die Todesursache nicht mehr erkennen. Die Leiche hat einige Zeit in Wasser oder wässeriger Flüssigkeit gelegen (Ertränken?)

112. G. S. 1. 9. 1928. Männliche unbekannte Kindsleiche, 44 cm, gefunden im Waldrudering. Zu einem kleinen Paket von 25 cm Länge und 15 cm Breite zusammengeschoben, eingewickelt in einen schwarzen feuchtdurchtränkten Frauenrock, Zeitungs- und Packpapier. Die Leiche verbreitet einen Geruch von Abortjauche. Kopfhöhle eröffnet, Schädel auseinanderfallend, starker Madenfraß, hochgradige Fäulnis. Das Kind war

etwa im 9. Monat geboren und lebensfähig. **Leben post partum** nicht mehr nachweisbar, der **Lungenbefund spricht eher dagegen.** Das Kind lag einen Monat in der Abortflüssigkeit (Leichenwachsbildung). Todesursache nicht mehr feststellbar. Es handelt sich ev. um die Beseitigung des intra partum gestorbenen Kindes.

113. G. S. 2. 1. 1929. Männliche unbekannte Kindsleiche, 50 cm, 2687 gr, gefunden in einer Schachtel im Handgepäckraum des Hauptbahnhofs, vor etwa 12 Tagen deponiert. Zustand stinkender Fäulnis, Haut, Brust und Bauchorgane faulig verändert. Das reife, lebensfähige Kind hat gelebt. Todesursache nicht mehr feststellbar.

114. G. S. 22. 4. 1929. Weibliche unbekannte Kindsleiche, 52 cm, 2940 gr, wurde von Schülern im Isarschlamm steckend gefunden. Fortgeschrittener Fäulniszustand, zahlreiche Oberhautdefekte (Vogelschnäbel), Gesicht gedunsen. Das Kind war lebensfähig und reif. Leben post partum und Todesursache nicht mehr sicher feststellbar.

115. G. S. 14. 3. 1930. Männliche unbekannte Kindsleiche, 53 cm, 2755 gr, gefunden am Königsplatz, eingehüllt in eine hellbraune Wolldecke mit violetten und dunkelbraunen Streifen und ein leinenes Betttuch. Zustand fortgeschrittener Fäulnis. Keine Verletzungen feststellbar. **Lungen** beatmet, zeigen daneben **deutliches Fäulnisemphysem.** Bauchorgane faulig erweicht. Das reife, lebensfähige Kind hatte gelebt. Eine Todesursache ist bei der hochgradigen Fäulnis nicht mehr feststellbar.

116. G. S. 10. 10. 1931. Unbekanntes männliches Neugeborenes aus dem Würmkanal, 50 cm lang, 3270 gr schwer. Bindehäute stark ausgespritzt. An der Haut eingetrocknete Algen. Bauch und Brustorgane sehr faul. 5 mm breiter, bohnengroßer Defekt des linken Gaumens. Postmortal wurde die Halswirbelsäule von der Brustwirbelsäule getrennt. Keine Blutung im Gewebe. Lungen beatmet. Das Kind war reif und hat gelebt. Eine Todesursache ist wegen der Fäulnis nicht mehr feststellbar.

117. G. S. 7. 5. 1931. Unbekanntes männliches Neugeborenes, gefunden am Isarufer in der Höhe von Hirschau, 54 cm lang, 400 gr schwer. Bedeckt mit Schlamm und Algenrasen. In Speiseröhre und Magen kleine schwärzliche Schmutzpartikelchen. Lungen beatmet. Das Kind war reif und hat gelebt. Wegen fortgeschrittener Fäulnis ist eine Todesursache nicht mehr feststellbar. Das Kind lag 10 14 Tage im Wasser.

Von diesen Kindern wurden 2 in Pappschachteln verpackt, mit der Bahn verschickt, 3 vor der Sektion wochenlang im Handgepäck hinterlegt. Die Leichen lagen meist wochenlang, bevor sie zur Sektion kamen. Dadurch erklärt sich die Unsicherheit der Befunde. Die weitgehenden Unterschiede im Gewicht der Kinder werden durch die postmortale Gewichtsabnahme bedingt.

Ipsen zeigte durch seine Versuche, daß besonders unreife Kinder nach dem Tode recht erhebliche Gewichtsverluste durch Eintrocknung erleiden. Walcher konnte experimentell bei Wasserleichen Neugeborener eine Gewichtszunahme in den ersten 2—3 Wochen bis um 14% beobachten. Dann erfolgte eine Abnahme bis zum Anfangsgewicht und darunter, dann wieder erneute Gewichtszunahme. Es fanden sich 1 mal ecchymöse Blutaustritte auf dem Herzbeutelüberzug.

118. G. S. 11. 10. 1912. Männliche unbekannte Kindsleiche, 49 cm, 2730 gr, gefunden auf dem Ostfriedhof. Zustand beginnender Fäulnis. Das reife, lebensfähige Kind hat gelebt. Eine Todesursache war nicht mehr feststellbar.

119. G. S. 31. 3. 1923. Männliche unbekannte Kindsleiche, 46,5 cm, 2005 gr, gefunden in der Zuccalistraße. Am linken Oberlappen ein stecknadelkopfgroßer Blutaustritt unter dem Lungenfell. Das fast reife Kind war lebensfähig und hat gelebt. Todesursache nicht feststellbar.

120. G. S. 22. 2. 1915. Männliche unbekannte Kindsleiche, 50 cm, gefunden im Herzoggarten, eingewickelt in ein blutbesudeltes weißes Frauenhemd (Monogramm ausgeschnitten) und einen schwarzen Frauenschurz. Auf dem Herzbeutelüberzug einige Blutaustritte. Das reife, lebensfähige Kind hat ganz kurz gelebt. Eine Todesursache war nicht feststellbar.

121. G. S. 3. 7. 1916. Männliches Neugeborenes der Trambahnführerin Ursula O., 51,5 cm, 3170 gr. Auf dem Herzbeutelüberzug vereinzelt kleine Blutaustritte. Das reife, lebensfähige Kind hat kurz gelebt. Todesursache nicht feststellbar.

122. G. S. 9. 11. 1920. Unbekannte Kindsleiche, 50 cm, 3400 gr, gefunden am Sternwartweg, eingeschlagen in ein quadratisches, an den 4 Zipfeln zusammengebundenes blutiges Tuch. Lungen sehr blutreich. Das reife, lebensfähige Kind hat gelebt. Natürliche Todesursache nicht feststellbar. Auf die Frage des Richters wird zugegeben, daß das Kind lebend in den Karton gezwängt worden sein könnte.

123. G. S. 20. 12. 1920. Männliches Neugeborenes der Walli H., 53 cm, 3820 gr, gefunden in der Kommodeschublade, **angeblich Ohnmacht bei der Geburt** (falsche Angaben). Auf dem Zungenrücken weißlicher zäher Schleim. Am rechten Oberlappen ein hirsekorngroßer Blutaustritt unter dem Lungenfell und geringes interstitielles Emphysem. **Im Magen etwas weißlicher Schleim.** Das reife, lebensfähige Kind hat gelebt. Todesursache nicht sicher feststellbar. (Einatmung von Käseschmiere, Fruchtwasser etc. zwischen den Schenkeln der Mutter möglich?)

124. G. S. 22. 11. 1921. Männliche unbekannte Kindsleiche, 52 cm, 3250 gr, gefunden in einer Pappschachtel an einem Lagerplatz in der Leopoldstraße. Mohnkorngroße Blutaustritte auf dem Lungenfell. **Blut zwischen Hirn, harter Hirnhaut und Schädelgrund als Geburtsschädigung,**

Zeltplatte unverletzt. Das reife, lebensfähige Kind hat gelebt. Eine Todesursache ist nicht feststellbar.

125. G. S. 29. 10. 1923. Männliches Neugeborenes der Marie F., 46 cm, 2150 gr, wurde vergraben und am gleichen Tage wieder ausgegraben. In den Atmungswegen und der Speiseröhre und im Magen keine Fremdkörper. Das Kind, Ende des 9. Monats, war lebensfähig und hat gelebt. Eine Todesursache war nicht feststellbar.

126. G. S. 20. 11. 1924. Männliches Neugeborenes der L. 58 (!) cm, 4180 gr, **interstitielles Emphysem** am rechten Lungenoberlappen. Punktförmige bis linsengroße Blutaustritte auf dem Lungenfell, einer auf der Vorderfläche des Herzbeutelüberzugs. Das reife, lebensfähige Kind hat gelebt und **reichlich Kindspech verschluckt**, aber nicht eingeatmet. Eine Todesursache war nicht feststellbar.

127. G. S. 25. 11. 1924. Weibliches Neugeborenes der K., 51 cm, 3380 gr. Die Kindsmutter gebar in der Trambahn in ihr Beinkleid. Kind wurde unabgenabelt in die Frauenklinik gebracht. Tod des Kindes dort nach einer Stunde. — Links freies Blut zwischen harter und weicher Hirnhaut und am Schädelgrund. Innere Brustdrüse, Herzbeutelüberzug und Lungenfell zeigen vereinzelte nadelstichgroße Blutaustritte. Das reife, lebensfähige Kind hat kurz gelebt und **starb durch starke Blutung in die Schädelhöhle,** deren Ursache nicht feststellbar ist.

128. G. S. 2. 6. 1926. Weibliches Neugeborenes der Kunigunde O., 51,5 cm, 3270 gr. Mehrere stecknadelkopfgroße Blutungen auf dem Lungenfell, ebenso am Herzbeutelüberzug. Das reife, lebensfähige Kind hat gelebt. Die Geburt erfolgte im Bett. Todesursache nicht feststellbar, ev. Erstickung mit weichen Bedeckungen, spontaner Tod (?) durch Einatmung von Fruchtwasser möglich.

129. G. S. 16. 6. 1914. Weibl. Kindsleiche, 50 cm, 2980 gr, gefunden im Einfahrttor der Spatenbrauerei in einem braunen Pappkarton. Stark verfault, im Rachen rötlich-schmierige Massen. Die Lungen liegen beiderseits in blutiger Flüssigkeit. In Magen und Dünndarm blutiger Schleim, im Abstreifsaft der Lungen und Bronchien Kindspech und Fruchtwasserbestandteile. Das reife, lebensfähige Kind hat kurz gelebt und starb durch mangelhafte Luftfüllung der Lungen infolge Einatmung von Kindspech und Käseschmiere.

130. G. S. 15. 5. 1928. Weibl. Kindsleiche, 47 cm, 2540 gr, gefunden im Wehr einer Fabrik in der Galeriestraße in einer dünnen Holzschachtel, lose umwickelt von einem Stück eines weißen Unterrockes. **Zahlreiche hirsekorn- bis linsengroße Blutaustritte auf dem Lungenfell,** Zwerchfell und Herzbeutelüberzug. Das fast reife, lebensfähige Kind hat gelebt. Todesursache nicht sicher feststellbar, ev. Erstickung, kein Ertränkungsbefund.

131. G. S. 25. 6. 1928. Männl. unbekannte Kindsleiche 47 cm, 2170 gr, wurde in einer Pappschachtel und einer karierten Windel in einem Sack mit 5 Steinen steckend, aus der Isar gezogen. Zahlreiche mohnkorngroße Blutungen auf dem feuchten Lungenfell. Das Kind, Ende des 9. Monats, war lebensfähig und hat gelebt. Keine sichere Todesursache nachweisbar. **Ertrinkungstod möglich, aber nicht zu beweisen.**

132. G. S. 30. 3. 1930. Weibliche unbekannte Kindsleiche, 55 cm, 3830 gr, wurde an der Bogenhausener Brücke aus der Isar geborgen. Am linken Stirnbein und den beiden Seitenwandbeinen sind 1—2 cm lange Sprünge. Keine Blutungen. In der unteren Luftröhre graurötlicher Schleim mit kleinsten schwarzen Partikelchen (!?!). Das reife, lebensfähige Kind hat gelebt. Eine Todesursache war nicht feststellbar. **Die mehrfachen Schädeldachsprünge sind keinesfalls als Sturzgeburtsfolge anzusehen.**

Die Erstickungsbefunde der einzelnen Fälle sind zu geringfügig, als daß man daraus eine sichere Todesursache ableiten könnte. Sie könnten höchstens für die Feststellung eines Todes aus Lebensschwäche verwendet werden.

Bei Fall 129 könnte man vielleicht auch an Tötung des Neugeborenen durch Unterlassung des nötigen Beistandes denken (Merkel.) Ob diese eine absichtliche oder unabsichtliche war, und ob sie überhaupt eine war, läßt sich ohne Anamnese leider nicht feststellen.

Als Erstickungsbefunde fanden sich: 2 mal interstitielles Emphysem, 9 mal Ecchymosen am Lungenfell, 6 mal am Herzbeutelüberzug, 4 mal an beiden Organen gleichzeitig, 1 mal an der inneren Brustdrüse.

Zerstückelungs- und Verbrennungsversuche. Kasuistik.

133. G. S. 16. 2. 1920. Männliche unbekannte Kindsleiche, 41 cm, 1270 gr, gefunden in einer Kehrrichttonne am Maximiliansplatz. In der linken Leistenbeuge eine bis auf den Knochen gehende Schnittwunde. Statt des Nabels ein entsprechendes Loch in der Bauchwand. Der Kopf scheint mit einem Schnitt vom Rumpf getrennt worden zu sein. Am rechten Lungenfell ein mohnkorngroßer Blutaustritt, mehrere auf der Rückseite des Herzens. Lungen schlecht beatmet. Das Kind war ca. im 8. Monat, hat gelebt. Tod infolge mangelhafter Entwicklung und mangelhafter Atmung möglich. Kopf- und Schnittverletzungen wurden dem toten Kinde beigebracht. **Ob die Ausreißung des Nabels am lebenden oder toten Kind erfolgte, ob absichtlich durch die Kindsmutter oder durch Sturzgeburt, ist nicht feststellbar.**

134. G. S. 11. 3. 1925. Männliche unbekannte Kindsleiche, erst 40—42 cm, 1110 gr, gefunden in einem Aschenhaufen am Schuttabladeplatz in der Otkerstraße, zeigt deutliche Flammeneinwirkung und teilweise Verkohlung. Schnittverletzung am linken Oberarm. An Stelle des rechten

Armes findet sich eine große verkohlte Wunde. Rechtes Bein verkohlt. Schädelhöhle teilweise geplatzt, Halsweichteile wie gekocht, Brust und Bauchhöhle eröffnet. Lunge nicht beatmet.Kein Ruß in den Luftwegen. Das Kind, etwa Anfang des 9. Monats, war lebensfähig. Ein Leben nach der Geburt konnte nicht erwiesen werden. **Der Kindskörper war ziemlich lange Zeit einer Verbrennung ausgesetzt und wurde danach in die Asche gelegt.**

135. G. S. 12. 11. 1927. Weibliche unbekannte Kindsleiche, 51 cm, gefunden in Pasing im Rechen einer Fabrik im Würmkanal. Schnittverletzung am linken Oberschenkel ohne Blutung im Gewebe. An der linken Körperseite Hautdefekte und Spuren einer Verkohlung. Schädel verkohlt. Am linken Seitenwandbein sternförmiger Knochendefekt (?). Schädel hart, wie gekocht. In der Bauchhöhle Blut, von einem Riß im rechten Leberlappen stammend. Innere Brustdrüse von Blutungen durchsetzt, Lungenfell übersät von zahlreichen nadelstich- bis mohnkorngroßen Blutpunkten. Mund und Rachen ohne Befund. Das Kind war Ende des 8. Monats. Lungenatmung war nicht nachzuweisen. Etwas Luft im Magen spricht aber wohl für ein kurzes Gelebthaben. Ob der Leberriß zu Lebzeiten oder nach dem Tode entstanden ist, vermutlich ersteres, ist nicht feststellbar. **Das Kind starb vermutlich eines Todes an innerer Verblutung, ob durch Leberruptur oder Geburtsverletzung, ist nicht feststellbar.**

136. G. S. 14. 2. 1929. Betrifft die Hälfte oder Dreifünftel eines zerstückelten Kindes, gefunden im Hauptbahnhof zwischen den Gleisen. Oberer Teil der Leiche in Höhe der Leber quer abgetrennt, Rechter Arm fehlt, etwa 3 Finger breit über dem Ellenbogengelenk, ferner die rechte Rumpfhälfte und das rechte Bein. Bauchorgane zerrissen. Der Rest wiegt 2410 gr. Auf dem Kopf eine Kappe von Zeitungspapier und Kot, dazwischen geronnenes Blut. Zwei Finger an der linken Hand sind abgefahren. Hühnereigroße Wunde an der linken Halsseite, die sich in die Brusthöhle fortsetzt. Zwerchfell fehlt dort. Bauchinhalt und Teile der Haut zeigen Einwirkungen von strömendem Dampf. Geschlecht nicht feststellbar. Geschlechtsteile fehlen. Lungen beatmet, wie gekocht. Links neben der Wirbelsäule in Hals und Brustgebiet deutlicher Bluterguß. Speiseröhre aufgerissen. Linkes Herz fehlt. Linke Rippen gebrochen. Das reife Kind war seiner Entwicklung nach lebensfähig und **hat gelebt. Keine sichere Todesursache feststellbar. Das Kind passierte nach der Geburt den Klosettrichter und die untere Körperhälfte wurde abgefahren. Die Leiche war dann der Wirkung ausströmenden Dampfes ausgesetzt.**

25. G. S. 23. 10. 1919. (Protokoll siehe Seite 15.)

Bei den letzten 5 Fällen hat die Kindsmutter versucht, die Leiche durch Zerstückelung, in 3 Fällen zugleich durch Verbrennung aus dem Wege zu räumen. Auffallend ist, daß sich 3 mal eine Schnittverletzung

am linken Oberschenkel befindet, wahrscheinlich wurde versucht, beide Beine abzuschneiden, was jedoch schon beim ersten Schnitt auf erhebliche Widerstände stieß. In keinem Falle konnte nachgewiesen werden, daß wirklich die lebenden Kinder zerstückelt wurden. Auch Haberda (b. Kolisko), Kratter, sowie Ungar (b. Schmidtmann) nehmen an, daß die Zerstückelung stets am toten Kinde vorgenommen werde. Zweck der Tat ist wohl immer leichtere Beseitigung der Leiche. Frauendörfer nimmt bei einem grauenhaft zerfetzten Kinde eine Lust der Mutter am Zerstören an. Bei verbrannten Kindern ist ein Leben post partum sehr schwer nachzuweisen, da die Lungen ja durch die Hitzeeinwirkung wieder luftleer werden. Ob bei Fall 126 der sternförmige Knochendefekt des linken Seitenwandbeines durch die Hitze ausgesprengt oder durch stumpfe Gewalt beigebracht wurde, läßt die Sektion allein nicht entscheiden, desgleichen nicht, ob der Leberriß intra vitam oder postmortal zugefügt wurde. Ein scheußliches Bild roher Gewalt zeigt Fall 127, die querdurchtrennende Gewalt hat hier sicher erst post mortem eingewirkt, indem das Kind schon tot auf den Gleisen liegend, überfahren worden ist. Die Durchbohrung der linken Brustkorbhälfte vom Magen bis zur linken Hals-Nackengegend ist möglicherweise am lebenden Kinde zustande gekommen (vielleicht Durchstoßen einer Stange?) und könnte als Todesursache in Betracht kommen. Sicheres ist jedoch durch die Sektion nicht feststellbar, zudem die Leiche durch den Dampf noch postmortal verändert wurde (strichweise Verbrühung). Recht interessant ist Fall 25: die Schnittverletzungen am linken Fuß machen den Eindruck einer etwas ratlosen Handlung; ein so kleines Stück abzutrennen, mußte der Mutter doch zwecklos erscheinen. Nachdem sie das Kind erdrosselt hatte, und die Leiche durch Verbrennung beseitigen wollte, was mißlang, war die Kindsmutter höchstwahrscheinlich dadurch sehr erregt; vieleicht wurde sie auch in ihrer Tat gestört, und packte in aller Eile das Kind und alles was herumlag (Kohlen, Zeitungsreste, verkohlte Kindsteile, einen halben Kopf einer Pfeife und einen Wassersack) in die Brotbüchse und warf diese so schnell wie möglich fort.

Ein Ueberblick über das gesamte Material führt zu folgenden Feststellungen.

Die Arbeit umfaßt 136 wegen Kindsmordverdacht sezierte Kinderleichen und zwar 73 männliche und 61 weibliche Kinder. Bei 2 war das Geschlecht nicht mehr festzustellen.

34 Leichen (24,8%) waren mehr oder weniger verfault, 1 mazeriert, 11 waren von Maden und anderen Tieren angefressen, 1 mumifiziert, 4 verkohlt, 4 wiesen Schnittverletzungen auf, 1 war vollständig zerstückelt; 24 (14,2%) hatten Schädelbrüche, 18, (13,2%) inkomplette Tentoriumrisse, 7 Rippenbrüche, 1 Oberarmbruch, 1 Bruch des Schambeins, 3 Brüche

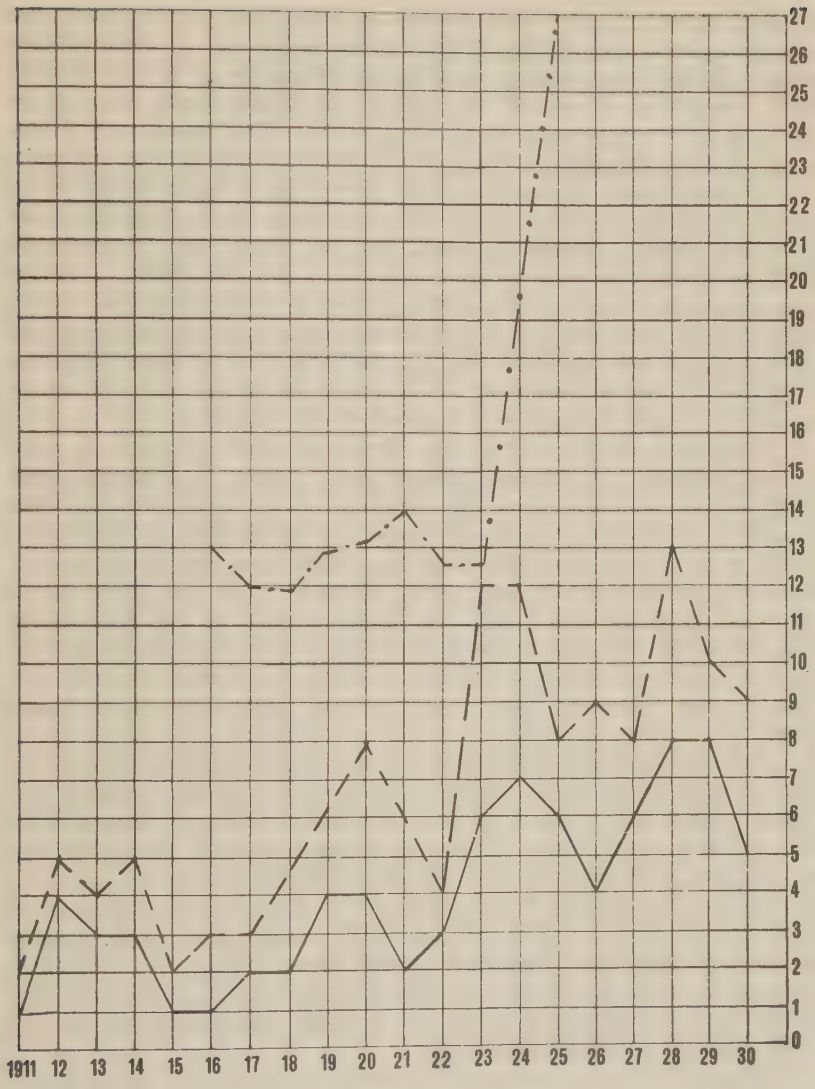

— · — · — · — · — Kurve von Nippe auf $^1/_{10}$ vermindert
— — — — — — Kurve der 136 Fälle
——————— Kurve der 77 Kindsmordfälle

der Wirbelsäule, 2 zeigten Darmrisse, 5 Leberrisse, 1 Zerreißung des Lungengewebes. 116 (85,2%) Kinder hatten gelebt, bei 20 konnte stattgehabtes Leben post partum nicht nachgewiesen werden. 116 (85,3%) waren lebensfähig, 12 bedingt lebensfähig, 100 (75%) waren reif, 32 unreif, 4 (2,93%) tot geboren, 5 (2,25%) starben eines natürlichen Todes bald nach der Geburt, 7 (5,1%) gingen infolge Lebensschwäche zugrunde.

Gefunden wurden 10 Leichen ohne besondere Angabe, 34 (25%) im Wasser, davon 32 in fließendem Wasser und davon allein 16 (50%) in der Isar, 2 mit Steinen beschwert. 8 fand man im Abort, 1 im Heustadel, 33 (25%) im Freien, davon 8 auf dem Friedhof, 6 auf der Straße, 2 in der Aschentonne, 30 (24,3%) fand man in Gebäuden, 2 in der Kirche, 10 im Hause der Mutter. (Davon 2 im Wassereimer, 2 im Koffer, 1 in der Kommode, 1 im Schrank, 1 im Ofen.) 1 wurde im Ofen im Hotel gefunden, 2 wurden als Pakete verschickt, 3 als solche im Handgepäck hinterlegt, 6 wurden von der Frauenklinik eingeliefert.

Soweit über die Verpackung der Kinder Angaben vorliegen, so wurden sie meistens als Pakete verpackt, sehr häufig in Zeitungs- oder Packpapier, ein juristisch wohl beachtbarer Befund. Vereinzelt fand man die Leichen in Bettwäsche und Kleidungsstücke eingeschlagen; das Ganze steckte in Schachteln verschiedenster Art, 1 Kind in einem grünen Kinderrucksack, 1 in einer Brotbüchse, einige in einem Sack. Außerdem fanden sich 1 mal blutbeschmierte Bilder und Briefschaften dabei. Das Kind wurde wohl gerade in den Karton gesteckt, der am nächsten zur Hand war. Zweimal fanden sich Kohlen, 1 mal fanden sich Reste eines alten Pfeifenkopfes in der Schachtel. Zwei Kinder wurden vollkommen nackt eingeliefert.

Die Verteilung der Kinder auf die Jahre ist aus der Zusammmenstellung Seite 53 ersichtlich. Bemerkenswert ist eine erhebliche Zunahme der Fälle im Jahre 1920, 1923 und 1928. Auch die Kurve von Nippe schnellt 1924 und 1925 enorm in die Höhe. 1928 hat die hohe Zahl von 12 Kindern und zugleich die höchste Zahl von 8 Kindsmordfällen.

Als Todesursache ergaben sich 77 (56,6%) mal Kindsmord, davon 8 (10,4%) kombinierter Kindsmord. 61 (79%) starben den Erstickungstod und zwar 13 (16,6%) im Wasser, 11 in fließendem Wasser, 14 (18%) durch Fingereinbohrung, 15 (19,4%) an Schädelverletzung, 1 (1,3%) an Vergiftung. Von den 136 Kindern starben 4 (2,9%) an Verblutung aus der Nabelschnur, 4 starben an Krankheit.

Interessant sind die Erstickungsbefunde: Interstitielles Emphysem fand sich bei 61 Erstickten, 16 mal (24,5%), jedoch auch 4 mal bei 72 nicht als erstickt nachweisbaren Kindern, (1 mal bei Krankheit, 3 mal bei Kindern, deren Todesursache nicht feststellbar war.) Bei 14 ertrunkenen Kindern fand sich 4 mal (28,15%) Lungenoedem. Als Erstickungsbefunde gelten

neben Flüssigbleiben des Blutes auch kleine punktförmige Blutaustritte an den Brustorganen und deren serösen Ueberzügen. Solche fanden sich bei 61 Erstickten 12 mal (19,6%) an der inneren Brustdrüse, bei den 74 Nichterstickten nur 7 mal (9,4%).

Am Lungenfell fanden sich bei 61 Erstickten 21 (34,4%) Ecchymosen, bei 74 Nichterstickten 20 (27%), davon fallen eine ganze Reihe auf solche Fälle, bei denen eine Todesursache nicht feststellbar und der Erstickungsbefund zu geringfügig war, um ohne weitere Anhaltspunkte als Todesursache zu gelten. Als konstantester Lokalisationsbefund der ecchymösen Blutungen fanden sich bei 61 Erstickten 26 (42,4%) Ecchymosen am Herzbeutelüberzug. Diese wurden nur in 25% bei Nicht-Erstickten angetroffen. Ecchymosen an Lungenfell und Herzbeutelüberzug gleichzeitig fanden sich bei Erstickten in 28,8%, bei nicht Erstickten in 13,88%. Punktförmige Blutknötchen an der zwei- oder dreizipfligen Herzklappe wurden mehrfach gefunden. Diese Befunde kamen bei nicht Erstickten nicht vor, dafür fand man bei 1 Kind, dessen Todesursache nicht feststellbar war, einen punktförmigen Blutaustritt am Zwerchfell. Dies zeigt, daß diese ecchymösen Blutaustritte als alleinige Erstickungbefunde nur mit größter Vorsicht zu bewerten sind und oft irreführen können.

Von 56 (41,1%) Kindern wurden die Mütter bekannt. Von 77 Mordfällen fallen allein 40 (54,8%) bekannten Müttern zur Last. Aus der Geburtsanamnese ergaben sich angeblich 5 Sturzgeburten, (1 mal in der Trambahn), 9 Abortgeburten, (1mal im Zuge). Eine Geburt erfolgte auf dem Topf, 4 im Freien, 1 mal wurde stehend einmal hockend geboren; 3 mal wurden Ohnmacht, 3 mal Selbsthilfe als entscheidend für den Tod des Kindes sowie auch zur Erklärung der vorgefundenen Verletzungen geltend gemacht. — Dreimal wurde die Schwangerschaft angeblich verkannt, 4 mal verheimlicht, 19 mal (34,2%) wurde eine heimliche Geburt zugegeben, darunter 16 mal (43,24%) bei den Mordfällen. Abortgeburten wurden hier nicht als heimlich angesehen. Diese Zahlen sind in Wirklichkeit viel zu niedrig im Verhältnis zu den tatsächlich vorgekommenen und nicht bekannt gewordenen Fällen, bei denen eine Verheimlichung von Schwangerschaft und Geburt gelungen ist. In den wenigsten Fällen nur kann man den Angaben der Beschuldigten Glauben schenken.

Zum Schluß möchte ich nochmals auf die außerordentliche **Wichtigkeit mikroskopischer Untersuchungen bei Neugeborenenleichen** zur Feststellung des Tatbestandes und zur Ermittlung der Todesursache hinweisen. Diese ermöglichen uns 1 mal die Feststellung eines durch Geburtsschädigung erfolgten natürlichen Todes durch Einatmung von Fruchtwasser, Käseschmiere oder Kindspech, sowie auch des Todes durch Erkrankung des Lungengewebes. Zum zweiten helfen sie uns zur Feststellung gewaltsamer Tötung durch Auffinden von Fremdkörpern z. B.

von Federn, Wollfasern, pflanzlichen oder tierischen Elementen aus Jaucheflüssigkeit etc. in den Atmungs- und Verdauungsorganen der Leichen.

Gerade weil beim Kindsmord am allerhäufigsten der Tod durch Erstickung erfolgt, wie die tägliche Erfahrung zeigt und weil andererseits keine Tötungsart so leicht ausgeführt werden kann wie die Erstickung, z. B. durch Einwickeln des Kindes in Decken, durch Aufdrücken von Decken oder Federkissen usw. auf die Atmungsöffnungen, deswegen müssen alle Mittel und Wege herangezogen werden, um bei mangelnder natürlicher Todesursache die Möglichkeit eines gewaltsamen Todes durch Ersticken festzustellen. Es dürfte also in der Praxis angezeigt sein, nicht nur aufs Genaueste die äußere Besichtigung der Atmungsöffnungen vorzunehmen, sondern auch aus der Mund- und Rachenhöhle in Verdachtsfällen Schleimproben zu asservieren, die dann, wie wir oben gesehen haben, doch unter Umständen bei mikroskopischer Untersuchung Fremdkörper enthalten, welche einen Fingerzeig für die Art der gewaltsamen Tötung oder wenigstens noch einen Verdacht auf solche ergeben. Ich erinnere hier insbesondere an die Einatmungen von Gewebsfasern, Flaumfederchen etc.

Die vorliegenden Ausführungen haben m. E. zur Genüge gezeigt, daß der Kindsmord immer noch die gerichtliche Medizin und die Rechtspflege beschäftigt, sie haben aber auch gezeigt, welche scheußliche Tötungsarten unter Umständen von Kindsmüttern zur Beseitigung der Kinder gewählt werden. Berücksichtigt man diese hier gemachten und niedergelegten Erfahrungen, so ist man weit davon entfernt den Anschauungen von Paul Dittrich-Prag beizutreten, der unlängst in einer Abhandlung: Bedingte Verurteilung von Kindsmörderinnen? in der „Medizinischen Klinik" Nr. 16/1932 dafür eintritt, daß den Kindsmörderinnen die Wohltat der bedingten Verurteilung zuteil werde.

Wir meinen, daß gerade in einer solchen Zeit wie die, in der wir gegenwärtig leben, eine ganz besonders große Gefahr darin besteht, wenn das fest fundamentierte Gebäude der Rechtssprechung durch allzugroße Humanität, ja ich möchte sagen, Sentimentalität unterminiert wird, sehen wir doch überhaupt wie das ganze Bestreben dahin geht, selbst die scheußlichsten Mordfälle, die gesund empfindende Menschen erschaudern machen, (z. B. Fall Kürten, Haarmann usw.) in ein milderes Licht zu stellen. Wir können in der Tat den Gedankengängen Dittrich's nicht beitreten, sondern sollten meinen, daß für den vorsätzlichen Kindsmord in der Tat die ganze Strenge des Gesetzes in Anwendung kommen sollte. Gerade die Beobachtung der letzten Jahre, daß unverheiratete Mütter schon zweimal hintereinander ihre unehelichen Kinder getötet haben, wenn das erste Mal die Entdeckung zunächst ausgeblieben ist, mahnt uns vor allzugroßer Sentimentalität bei der Auffassung des vorsätzlichen

Kindsmords. Wir haben es ja immer wieder erlebt und gesehen, daß die Gerichte durchaus nicht in allzu rigoroser Strenge gegen bedauernswerte in seelischer und wirtschaftlicher Not handelnde uneheliche Kindsmütter vorgehen, sondern die tägliche Erfahrung im Gerichtssaal zeigt unseres Erachtens, daß dann, wenn es sich wirklich um unglückliche Opfer männlicher Brutalität und skrupelloser Gewissenlosigkeit handelt, vielfach die Verurteilung der Kindsmutter nur wegen fahrlässiger Tötung erfolgt, ja unter Umständen auch nur wegen eines Kindsmordversuchs. Der Neue deutsche Strafgesetzentwurf hat ja, wie eingangs ausgeführt, schon eine wesentliche Milderung der Auffassung gebracht, indem sogar der Kindsmord der ehelichen und unehelichen Mutter nur als ein Vergehen und nicht mehr als ein Verbrechen bestraft wird. Weiter sollte und dürfte man nicht gehen, sehen wir doch wie bei dem Delikt der fahrlässigen Tötung dem Gericht selbst schon die Möglichkeit einer Bewährungsfrist in die Hand gegeben ist, aber es liegt uns fern und wir weisen das vollständig von der Hand, den Kindsmüttern, die vorsätzlich in oft brutaler Weise ihr Neugeborenes skrupellos umbringen, grundsätzlich die Wohltat einer bedingten Verurteilung zuteil werden zu lassen.

Auf eines möchte ich aber zum Schluß noch hinweisen, das ist auf die Tatsache, daß in Oesterreich bekanntlich die Geburtsverheimlichung unter Strafe gestellt ist. Der hier einschlägige Paragraph des österreichischen Strafgesetzbuches lautet:

§ 339:

„Eine unverehelichte Frauensperson, die sich schwanger befindet, muß bei der Niederkunft eine Hebamme, einen Geburtshelfer oder sonst eine ehrbare Frau zum Beistande rufen. Wäre sie aber von der Niederkunft übereilt oder Beistand zu rufen verhindert worden und sie hätte entweder eine Fehlgeburt getan oder das lebendig geborene Kind wäre binnen 24 Stunden von der Zeit der Geburt an gestorben, so ist sie verbunden, einer zur Geburtshilfe berechtigten Person oder, wo eine solche nicht zur Hand ist, einer obrigkeitlichen Person, von ihrer Niederkunft die Anzeige zu machen und derselben die unzeitige Geburt oder das tote Kind vorzuzeigen.

§ 340.

Die gegen diese Vorschrift geschehene Verheimlichung der Geburt wird nach Herstellung der Verheimlichenden als Uebertretung mit strengem Arrest von 3—6 Monaten bestraft."

Diese gesetzlichen Vorschriften wurden auch schon zur Uebernahme für Deutschland empfohlen, besonders auch Ungar ist dafür eingetreten und auch der Schweizer Meyer v. Schauensee hat sich in der Schweizer Juristenzeitung 1914 für die Bestrafung der heimlichen

Geburt eingesetzt. Wenn man sich auch schließlich nicht zu viel von einer derartigen gesetzlichen Bestimmung wird versprechen können, so hätte doch eine derartige, auch im Volk bekannt werdende, Strafandrohung zweifellos den Erfolg, daß uneheliche Mütter von der Gewalteinwirkung gegen ihre Kinder abgeschreckt werden. Bischoff hat es schon als ein Unglück bezeichnet, wenn es einer Schwangeren gelungen ist, ihre Schwangerschaft zu verbergen und auch Nippe hat in einer kürzlich erschienenen Arbeit auf diese alte, von Ungar vertretene Forderung, hingewiesen. Auch Prof. Merkel betont bei der Besprechung des Kindermords stets eindringlichst die Notwendigkeit einer derartigen gesetzlichen Bestimmung. Es ist sehr bedauerlich, daß auch in dem Entwurf zum neuen Strafgesetzbuch, der wie gesagt, die Strafe für Kindsmord doch wesentlich mildert, indem er dem Kindsmord den Stempel eines Verbrechens nimmt und die Tat nur als Vergehen ahndet, diese Forderung der Gerichtlichen Mediziner nicht berücksichtigt worden ist. Maßgebende Sachverständige können nur immer wieder ihre Stimme erheben, wie in anderer, so auch in dieser Beziehung; es ist bedauerlich, wenn bei der Schaffung neuer Gesetze diese Stimmen ungehört bleiben.

LITERATUR.

Antoine: Mund- und Rachenverletzung bei Neugeborenen. Wiener Beitrag z. ger. Med. Bd. 5, 1922.

Beckert: Zur forensischen Bedeutung des Todes Neugeborener durch Verblutung aus der Nabelschnur. Zeitschrift f. Medizinalbeamte 1899 Nr. 17.

Bornträger: Vorsätzliche Kindstötung durch Erdrosselung mit der Nabelschnur. Vierteljahrschrift f. ger. Med. 1902, Bd. 23, S. 240.

Casper: Neue Versuche an 60 Kinderleichen, betr. die Kopfverletzungen der Neugeborenen. Vierteljahrschrift f. ger. Med.

Coester: Tod eines Neugeborenen d. äußerlich angewandte Karbolsäure. Vierteljahrschrift für ger. Med. 3. Folge Bd. 11.

Dittrich: Ueber Geburtsverletzungen der Neugeborenen und deren forensische Bedeutung. Vierteljahrschrift f. ger. Med. 3. Folge Bd. 9. S. 203.

Döderlein: Rechtsfragen in der Geburtshilfe in W. Stoeckels Lehrbuch der Geburtshilfe, 3. Auflage 1930.

Dörfler: Der Geisteszustand der Gebärenden. Friedreichs Blätter f. ger. Med. Bd. 44.

Dorien: Beitrag zum Gebären im Stehen. Vierteljahrschrift f. ger. Med. Bd. 20 S. 259.

Falk: Ueber die verschiedene Farbe der Lungen Neugeborener und die gerichtsärztliche Bedeutung derselben. Vierteljahrschrift f. ger. Med. Bd. 10 S. 1.

Fielitz: Kindsmord durch Verschluß der Luftwege mit weichen Gegenständen. Vierteljahrschrift f .ger. Med. 1891, 3. Folge Bd. 1.

Fink: Ueber spätes Erlöschen der Pulsation in der Nabelschnur. Vierteljahrschrift f. ger. Med. 1920 Bd. 59 S. 189.

Fog: Geburten im Abort fahrender Eisenbahnzüge. Deutsche Zeitschrift f. d. ges. ger. Med. 1924 Bd. 4 S. 276.

Frauendörfer: Zerstückelung eines Neugeborenen. Deutsche Zeitschrift f. d. ges. ger. Med. 1922 Bd. 1 S. 591.

Führer: Tötung eines neugeborenen Kindes durch Krähenaugenpulver. Vierteljahrschrift f. ger. Med. 1876 N. F. S. 290.

Haberda: Zur Lehre vom Kindsmorde. Beiträge zur ger. Med. von Kolisko Bd. 1.
Heidenhain: Kindsmord. Zeitschrift f. Med. Beamte 1903.
Freyer: Die Ohnmacht bei der Geburt vom gerichtsärztlichen Standpunkt aus. 1887.
Hofmann-Haberda: Lehrbuch.
Hofmann: Ueber die Möglichkeit einer Ohnmacht im Verlaufe einer Spontangeburt und deren gerichtlich-medizinische Bedeutung für die Kindsmordfrage. Physikatsarbeit. (nicht gedruckt.)
Hulst: Ueber einen Fall von angeblich unbewußter tötlicher Verletzung eines neugeborenen Kindes. Vierteljahrschrift f. ger. Med. 1919, Bd. 54.
Ipsen: Ueber die postmortalen Gewichtsverluste bei menschlichen Früchten. Vierteljahrschrift f. ger. Med. 1894 Bd. 7 S. 281.
Jaki: Verblutung aus dem Nabelstumpf. Deutsche Zeitschrift f. d. ges. ger. Med. 1928 Bd. 12 S. 585.
Katz: Gelungene Verheimlichung der Schwangerschaft vor der Mutter oder Mitschuld derselben am Tode des Neugeborenen. Wiener Beiträge zur ger. Med. 1919 Bd. 3.
Kob: Ein Fall von merkwürdiger Selbsthilfe bei einer Gebärenden. Vierteljahrschrift f. ger. Med. 1886 Bd. 45 S. 87.
Kratter: Lehrbuch der gerichtl. Medizin.
Kratter: Ueber Phosphor und Arsen als Fruchtabtreibungsmittel. Vierteljahrschrift f. ger. Med. 1902 3 Folge Bd. 23 S. 2.
Lesser: Zur Lehre vom Kindsmorde. Vierteljahrschrift f. ger. Med. 1917 Bd. 54 H. 1.
Limann: Zur forensichen Würdigung subericranialer Blutergüsse. Vierteljahrschrift f. ger. Med. N. F. Bd. 1 S. 50.
Lindner: Leberruptur bei einem Neugeborenen. Vierteljahrschrift f. ger. Med. 1882 Bd. 36.
Loeser: Tod eines Neugeborenen durch Erstickung oder Schädelverletzung oder Verblutung aus nicht unterbundener Nabelschnur. Vierteljahrschrift f. ger. Med. 1891 3. Folge Bd. 1.
Marmetschka: Ungewöhnliche Verletzungen bei Kindsmord. Vierteljahrschrift f. ger. Med. 1911 Bd. 42.
Marx: Bemerkenswerte Fälle von Tötung kleiner Kinder. Deutsch. Zeitschrift f. d. ges. ger. Med. 1928 Bd. 12 S. 427.
Marz: Ueber die angeblich durch Gebärselbsthilfe erzeugten Mundrachenverletzungen bei Neugeborenen und deren Bedeutung für die Kindsmordfrage. Archiv f. Gynaekologie Bd. 131 H. 2. 1929.
Meier, Marg.: Beitrag zur Psychologie des Kindsmordes in Gross' Archiv Bd. 37.

Merkel: Gerichtsärztliche Gesichtspunkte und Verfahren bei der Beurteilung der Leichen von Neugeborenen und Kindern. Handbuch d. allg. Pathologie und d. patholog. Anatomie des Kindesalters von Brüning und Schwalbe 1. Bd. II. Abt.

Merner: Leberriß von der Mutter ihrem scheintoten Kinde unbewußt appliziert. Vierteljahrschrift f. ger. Med. 1882 Bd. 36 S. 226.

Mittenzweig: Ueber Selbsthilfe bei der Geburt. Vierteljahrschrift f. ger. Med. 3. Folge Bd. 13.

Nippe: Ueber Kindsmord. Deutsche Zeitschrift f. ges. ger. Med. 1929. 14. Bd. H. 1 S. 44.

Polano: Was lehrt die Frühsterblichkeitsstatistik der bayerischen Gebäranstalten? Münchn. med. Wochenschr. Nr. 27 1930 S. 1140.

Schiller: Erstickungstod durch Verlegung der Atmungswege mittels eines Fingers. Vierteljahrschrift f. ger. Med. N. F. Bd. 47.

Schönberg u. Ludwig: Fruchtabtreibung und Lebensfähigkeit. Deutsche Zeitschrift f. d. ges. ger. Med. 1924 Bd. 3. S. 2.

Schönberg: Deutsche Zeitschrift für d. ges. ger. Med. 1930 Bd. 14 S. 78.

Schreiber, Karl: Ueber die Verblutung Neugeborener aus der Nabelschnur. Mit kasuistischen Beiträgen. In.-Diss. München 1932.

Schüler: Geburten in Aborten fahrender Eisenbahnzüge. Deutsche Zeitschrift f. d. ges. ger. Med. 1925 Bd. 5 S. 401.

Skrzeczka: Extravasate an den Kopfnickern bei Neugeborenen als Folge von Selbsthilfe bei der Geburt. Vierteljahrschrift f. ger. Med. Bd. 10 S. 129.

Skrzeczka: Kindsmord bei Maschka. Handbuch der gerichtlichen Medizin.

Straßmann: Ohnmacht in der Geburt. Zeitschrift für Medizinalbeamte 1911.

Straßmann: Lehrbuch der gerichtlichen Medizin. I. Auflage.

v. Sury: Verletzungen durch Selbsthilfe oder Kindsmord. Wiener Beitrag zur ger. Med. 1922 Bd. 5.

Ungar: Der Kindesmord bei Schmidtmann, Lehrbuch.

Vezin: Tod durch Verblutung aus der Nabelschnur. Vierteljahrschrift f. ger. Med. 1885. Bd. 7.

Walcher: Ueber die postmortalen Gewichtsveränderungen menschlicher Früchte im Wasser. Deutsche Zeitschrift f. d. ges. ger. Med. 1930 H. 4 S. 392.

Wiebecke: Angeborene Fissuren. Vierteljahrschrift f. ger. Med. N. F. Bd. 14.

Wiebecke: Die Schädelverletzungen Neugeborener und ihre gerichtsärztliche Bedeutung. Vierteljahrschrift f. ger. Med. N. F. Bd. 14.

Inhaltsangabe:

A. Der Kindsmord vor dem geltenden und zukünftigen Strafgesetz.

B. Das Material betrifft 136 Fälle, davon sind

I. 78 Kindsmordfälle:

1. Fall 1—61: Kindsmord durch Erstickung.
   a) Fall 1—13: Ertränkung in Wasser
   b) Fall 14—17: Ertränkung in Jauche
   c) Fall 17—19: Würgen mit der Hand und Erstickung im Aschenkübel
   d) Fall 20—25: Erdrosselung
   e) Fall 26—30: Einführung eines Knebels in die Mundhöhle
   f) Fall 31—44: Fingereinbohrung in die Mundhöhle
   g) Fall 45—61: Erstickung schlechthin
2. Fall 62—76: Kindsmord durch Schädeleinschlagung
3. Fall 77: Kindsmord durch Vergiftung

II. 58 wegen Kindsmordverdacht sezierte Fälle

1. Fall 78—80: Tod durch Verblutung aus der Nabelschnur
2. Fall 81—84: Tod durch Krankheit
3. Fall 85—90: Totgeborene Kinder
4. Fall 91—92: Natürlicher Tod nach der Geburt
5. Fall 93—97: Tod durch Lebensschwäche
6. Fall 98—132: Todesursache nicht feststellbar

III. Zerstückelungs- und Verbrennungsversuche, Kasuistik, Bedeutung und Beurteilung derselben

C. Zusammenfassende Uebersicht

D. Zweckmäßigkeit einer Strafandrohung für vorsätzlich verheimlichte Schwangerschaft und Geburt

LEBENSLAUF.

Geboren wurde ich, Liselotte Knipschaar, als Tochter des Studienprofessors Dr. Karl Knipschaar und seiner Gattin Josephine geb. Funke zu Saarlouis am 30. November 1906. Nach Ablegung der Reifeprüfung zu Ostern 1926 am Realgymnasium zu Dillingen (Saar) widmete ich mich dem Studium der Medizin an den Universitäten in Freiburg i. B. und Köln, wo ich Ostern 1928 die medizinische Vorprüfung bestand, ferner an den Universitäten in Heidelberg und München. Hier bestand ich im Sommersemester 1931 die medizinische Staatsprüfung. Anschließend daran begann ich mein Praktikantenjahr an der inneren Abteilung des Landeskrankenhaus in Homburg (Saargebiet) unter Leitung von Professor Dr. Dietlen.

Meinem hochverehrten Lehrer, Herrn Professor Dr. Merkel, sage ich für die Ueberlassung der Akten und für die liebenswürdige Unterstützung, die er mir bei der Anfertigung dieser Arbeit stets hat zuteil werden lassen, meinen herzlichsten Dank.